

～犬アトピー性皮膚炎，マラセチア皮膚炎，膿皮症～ 皮膚疾患毎に考える外用療法の使い方

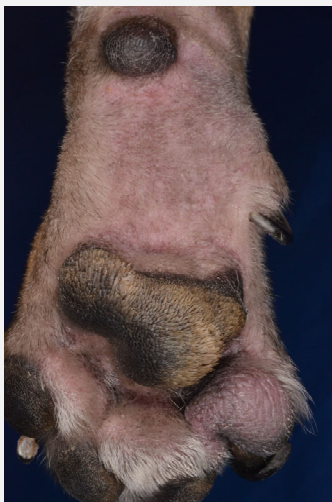村山信雄 DVM, PhD, Dip AiCVD
犬と猫の皮膚科
公益財団法人 日本小動物医療センター

治療の主体は全身療法

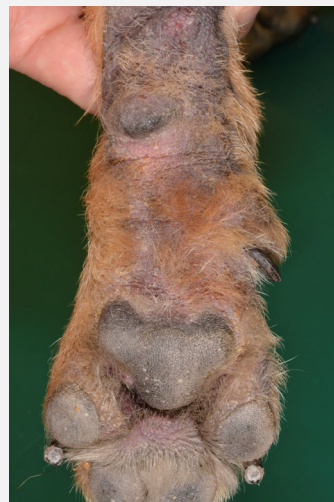- ✓ 犬アトピー性皮膚炎
- ✓ マラセチア皮膚炎
- ✓ 膿皮症

犬アトピー性皮膚炎

急性期は脱毛や紅斑



慢性期は色素沈着や苔癬化

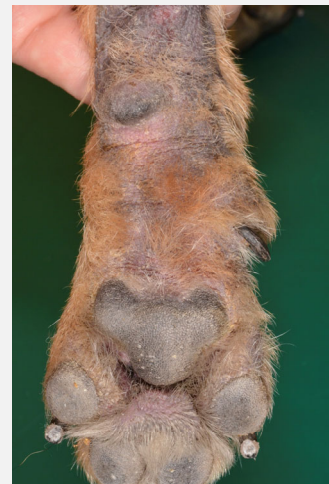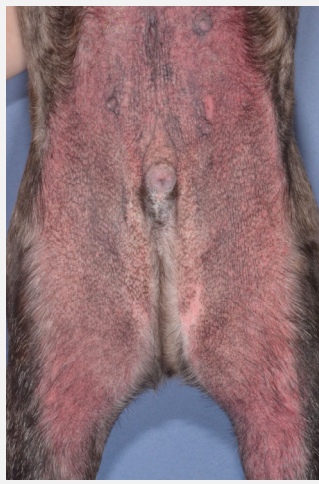

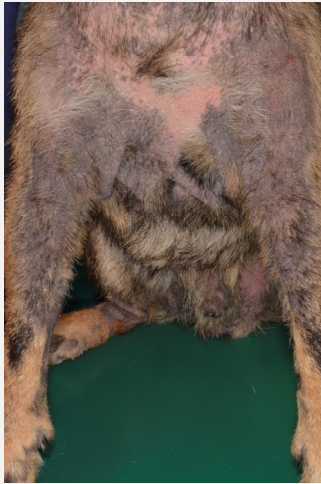
痒みが先行して症状がみられる

私達が使用する痒み止め

- ✓ グルココルチコイド
- ✓ シクロスポリン
- ✓ オクラシチニブ
- ✓ ロキベトマブ

間擦部に生じる痒み

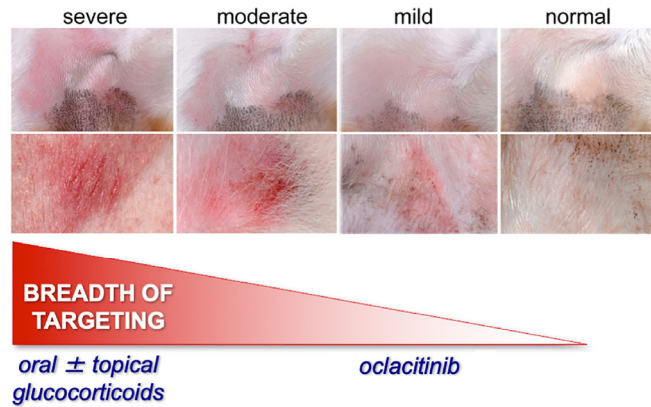


構造や機能も修正

- ✓ グルココルチコイド
- ✓ シクロスポリン
- ✓ オクラシチニブ
- ✓ ロキベトマブ

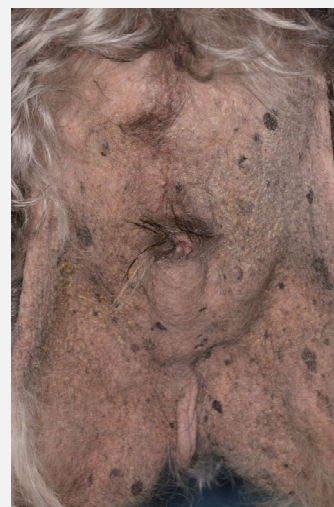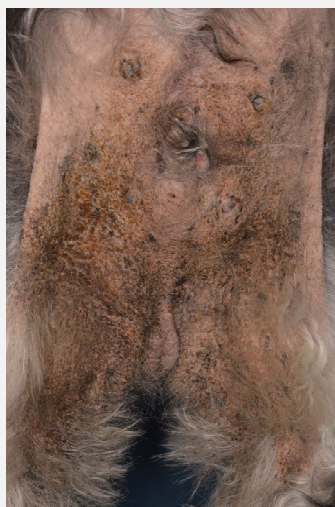
痒み止めの使用法

Phase I: Reactive Therapy = Induction of Remission



Olivry T, Banovic F. Vet Dermatol. 2019. 30: 87-90.

腹部の紅斑と苔癬化



外用グルココルチコイドのポイント

✓カ価

✓量

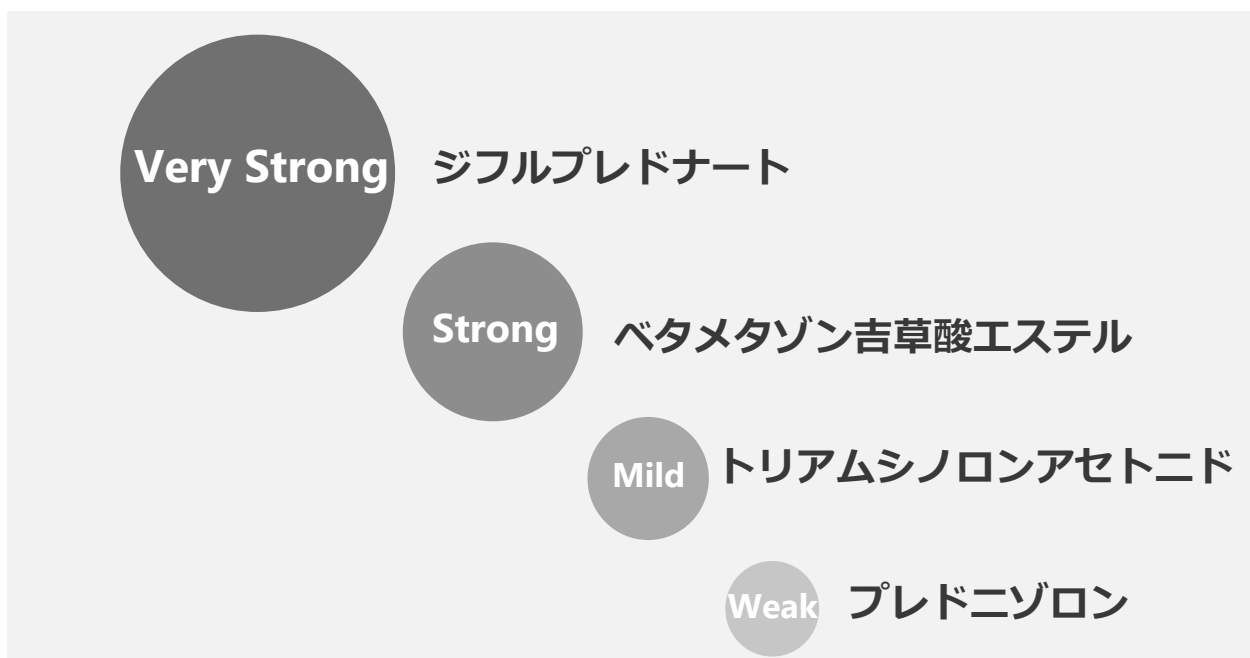✓頻度

外用グルココルチコイドのポイント

✓カ価

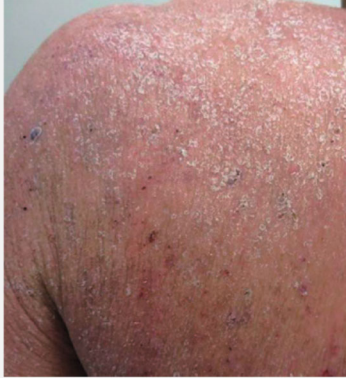✓量

✓頻度



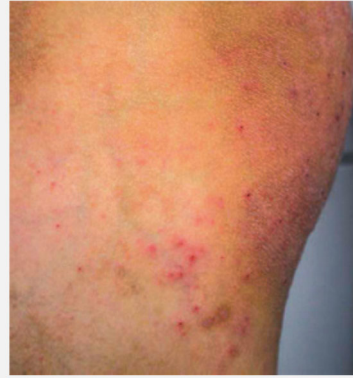人のアトピー性皮膚炎 皮疹の重症度とステロイド外用薬

重症



高度の腫脹/浮腫/浸潤ないし苔癬化を伴う紅斑，丘疹の多発，高度の鱗屑，痂皮の付着，小水疱，びらん，多数の搔破痕，痒疹結節などを主体とする

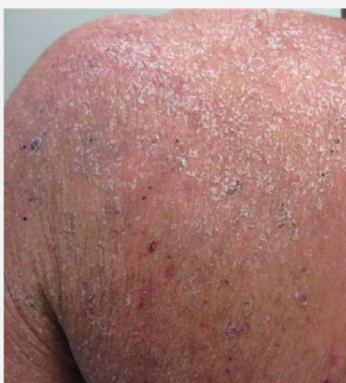中等症



中等度までの紅斑，鱗屑，少数の丘疹，搔破痕などを主体とする

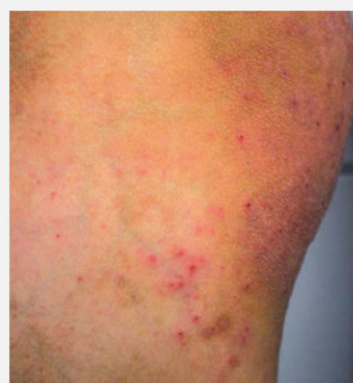佐伯秀久，大矢幸弘，古田淳一 など．日皮会誌：131．2691-2777，2021

ベリーストロング



高度の腫脹/浮腫/浸潤ないし苔癬化を伴う紅斑，丘疹の多発，高度の鱗屑，痂皮の付着，小水疱，びらん，多数の搔破痕，痒疹結節などを主体とする

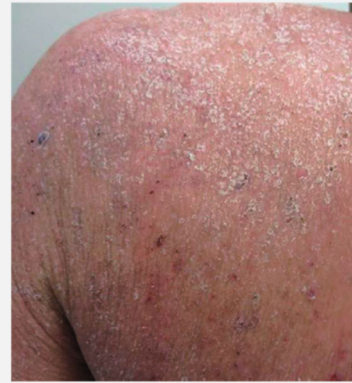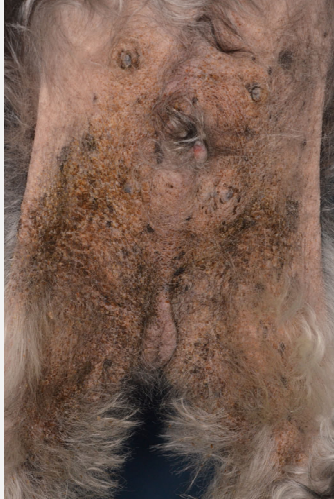ストロング



中等度までの紅斑，鱗屑，少数の丘疹，搔破痕などを主体とする

佐伯秀久，大矢幸弘，古田淳一 など．日皮会誌：131．2691-2777，2021

腹部の紅斑と苔癬化



高度の腫脹/浮腫/浸潤ないし苔癬化を伴う紅斑，丘疹の多発，高度の鱗屑，痂皮の付着，小水疱，びらん，多数の搔破痕，痒疹結節などを主体とする

Very Strong

ジフルプレドナート

Strong

ベタメタゾン吉草酸エステル

Mild

トリアムシノロンアセトニド

Weak

プレドニゾン

外用グルココルチコイドのポイント

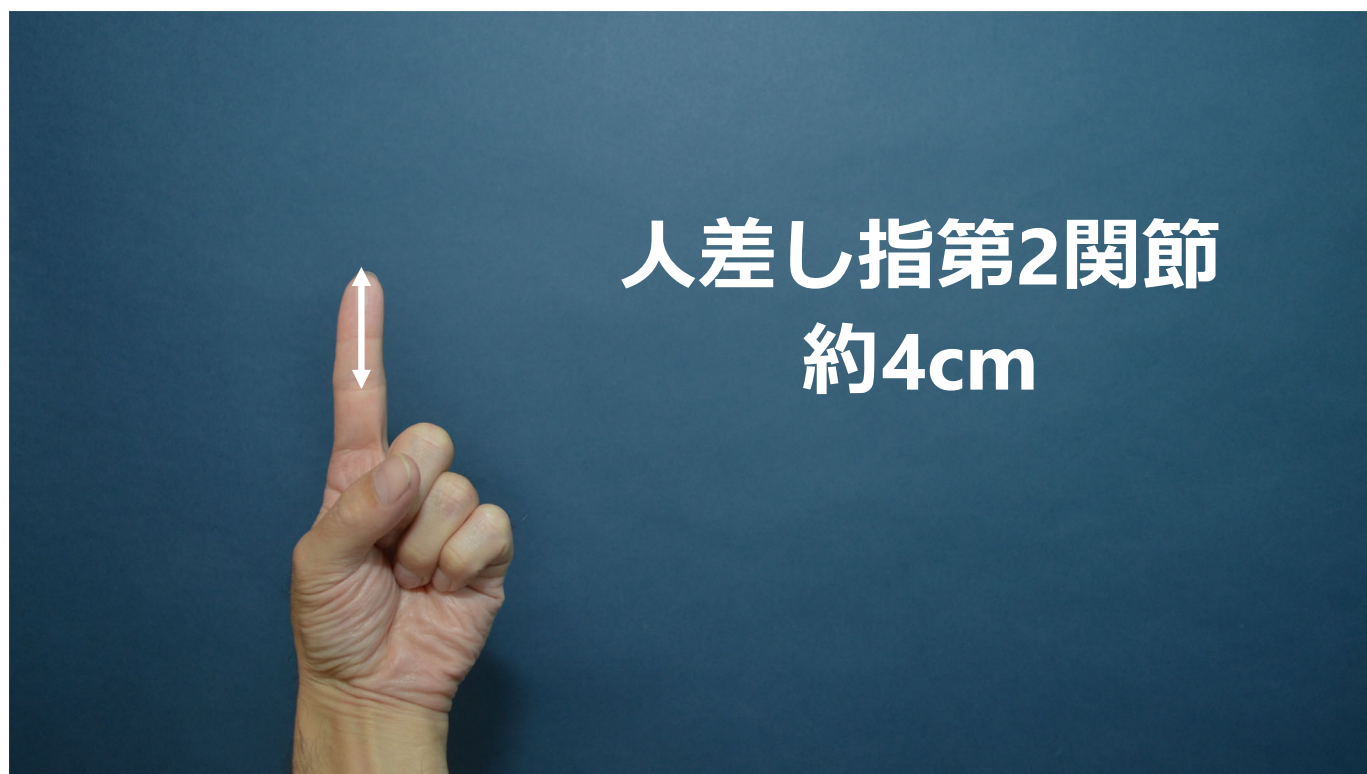✓カ価

✓量

✓頻度

ジフルプレドナートの量

4cm×4cm当たり1滴



ジフルプレドナートの頻度

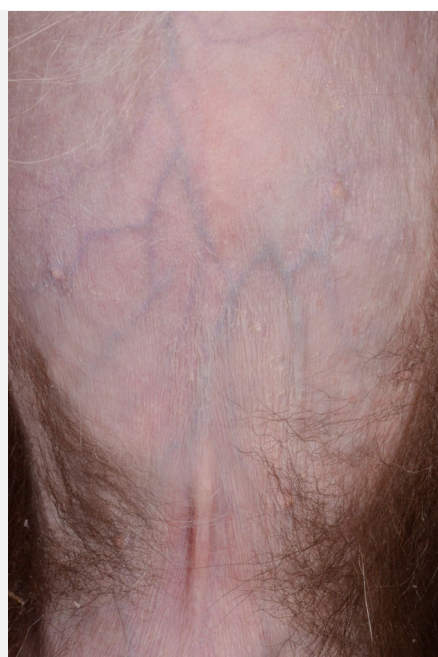1日1回1週間

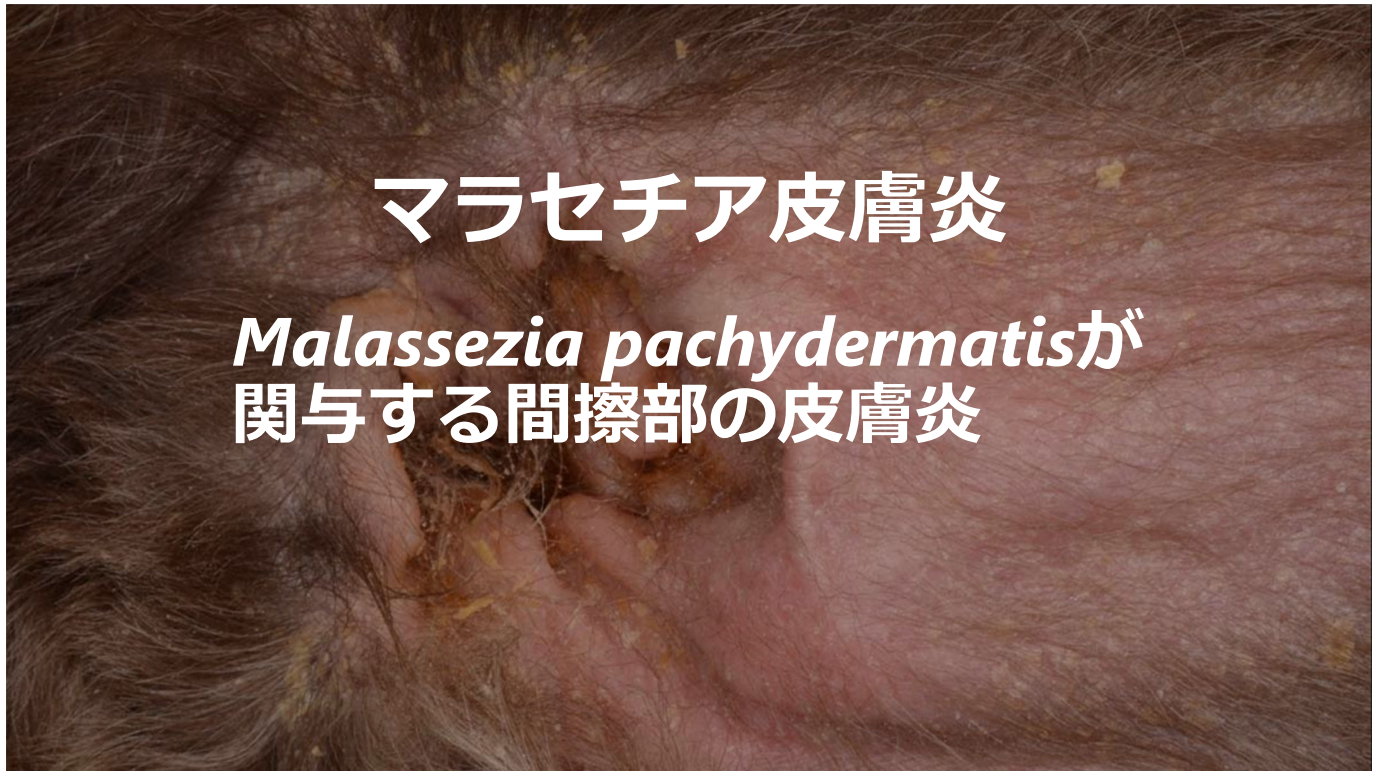ジフルプレドナートの頻度

- ✓ 2週間毎に減量
- ✓ 1日1回
- ✓ 2日1回
- ✓ 週1 - 2回

過剰な塗布


- ✓ 皮膚菲薄化
- ✓ 脱毛
- ✓ 鱗屑





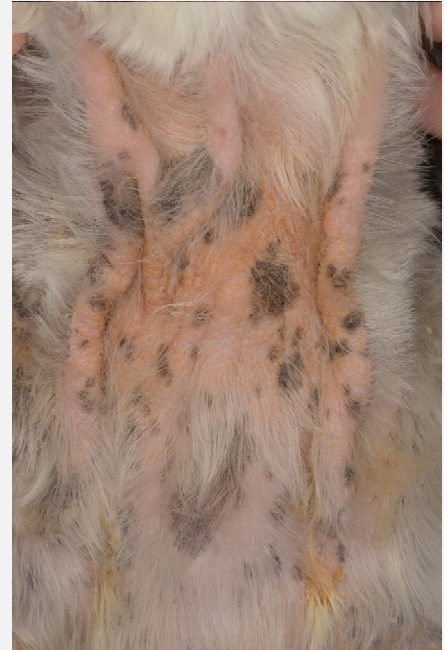急性期

- ✓ 鱗屑
- ✓ 脂漏
- ✓ 紅斑



慢性期

- ✓ 脱毛
- ✓ 色素沈着
- ✓ 苔癬化

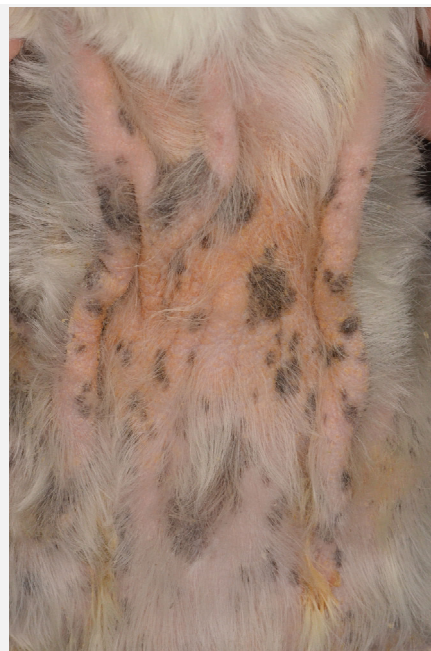

マラセチア皮膚炎の治療

- ✓ あぶらの除去
- ✓ マラセチアの管理
- ✓ 基礎疾患の評価

慢性期の治療

- ✓ あぶらの除去
- ✓ マラセチアの管理
- ✓ 皮膚炎の管理



なぜ皮膚炎の管理？

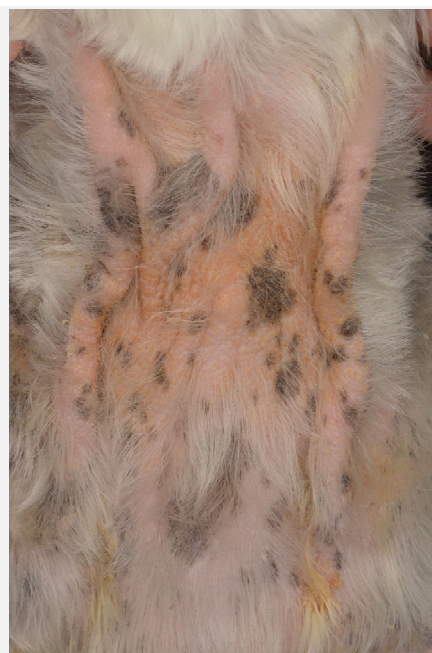- ✓ マラセチアの病原性
- ✓ 皮膚の機能変化
- ✓ 皮膚の構造変化

マラセチアの病原性

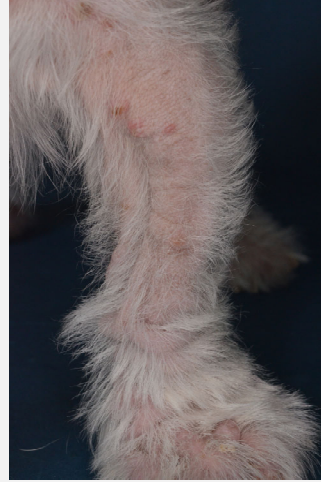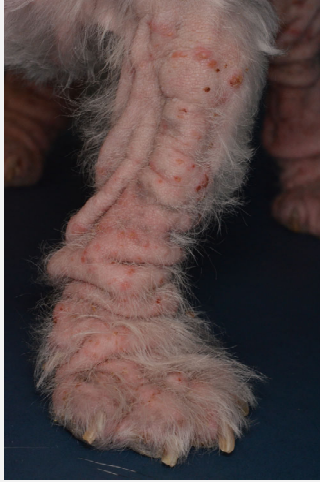- ✓ 多数のマラセチア
- ✓ 酵素による脂質&蛋白質分解
- ✓ エイコサノイドの放出
- ✓ 皮膚pHの変化
- ✓ アレルギー

機能や構造変化

- ✓ フケやあぶら
- ✓ 皮膚の赤み
- ✓ 皮膚の厚み



外用グルココルチコイド



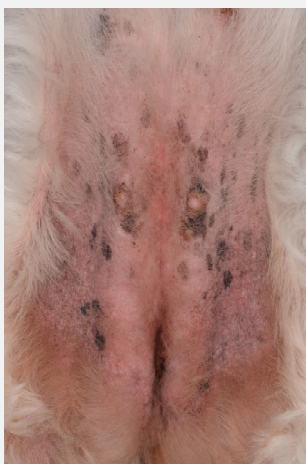- ✓外用グルココルチコイド
- ✓外用ケトコナゾール



グルココルチコイド & 抗真菌薬

- ✓ 臨床徴候
- ✓ 皮表細胞診

ケトコナゾール 5mg/kg 1日1回 4週間



臨床徴候

✓ 改善なし

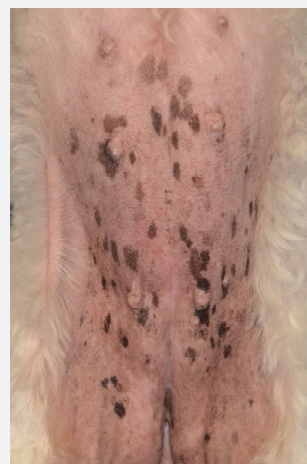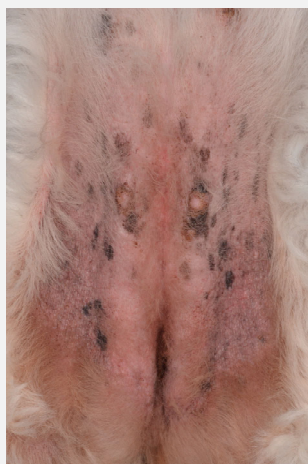マラセチア

✓ 治療前と同等

✓ ≥ 2 /HPF



外用グルココルチコイド & 外用ケトコナゾール

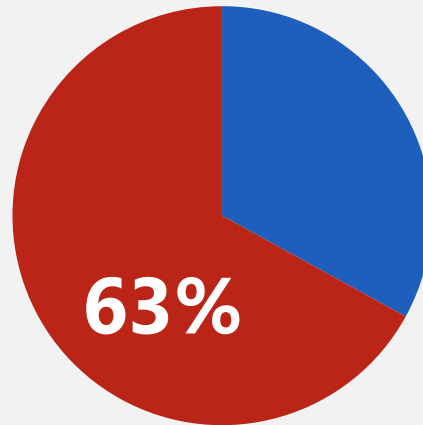


膿皮症

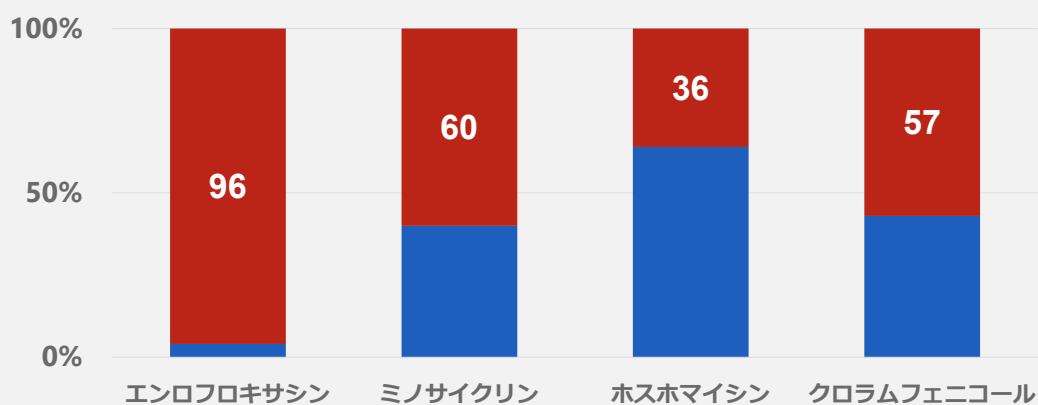
膿皮症の治療管理

- ✓ 全身性抗菌薬
- ✓ クロルヘキシジンの洗浄
- ✓ 背景疾患の評価

メチシリン耐性ブドウ球菌

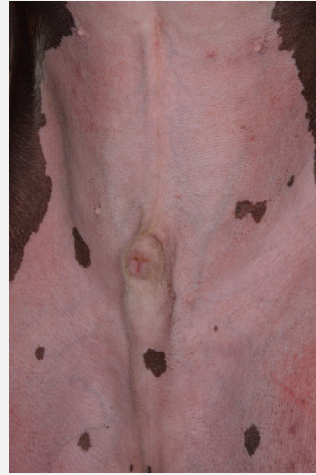
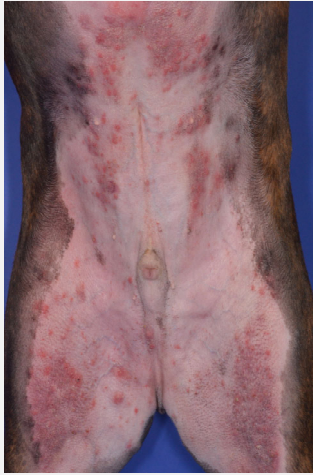

抗菌薬感受性



Murayama N, Nagata M, Terada Y, et al. *Vet Dermatol.* 2013;24:126-9.e29.

2%酢酸クロルヘキシジン



シャンプーが成功するポイント

- ✓ 製剤
- ✓ 方法
- ✓ 頻度

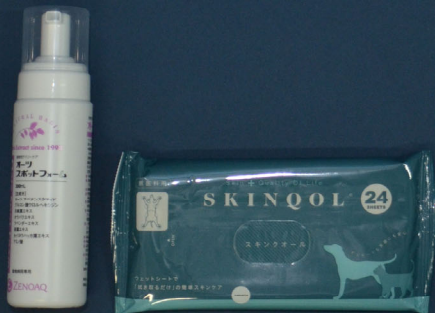- ✓2%酢酸クロルヘキシジン（NSS）
- ✓微温湯で前洗い
- ✓掌2枚に対して500円玉1枚のNSS
- ✓酷い部位より順番に洗浄
- ✓微温湯で後洗い
- ✓タオルドライ
- ✓1日おきに2週間洗浄

62.5%

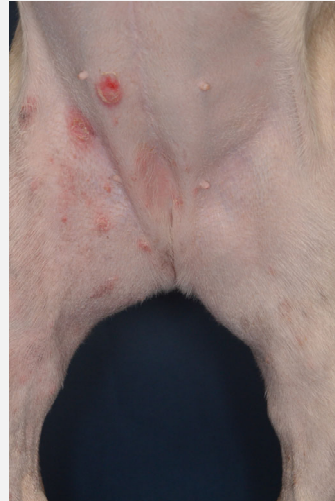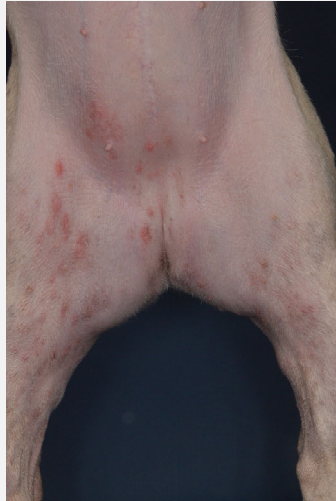Murayama N, Nagata M, Terada Y, et al. Vet Dermatol. 2010;21 : 586-92.

シャンプーではない外用療法

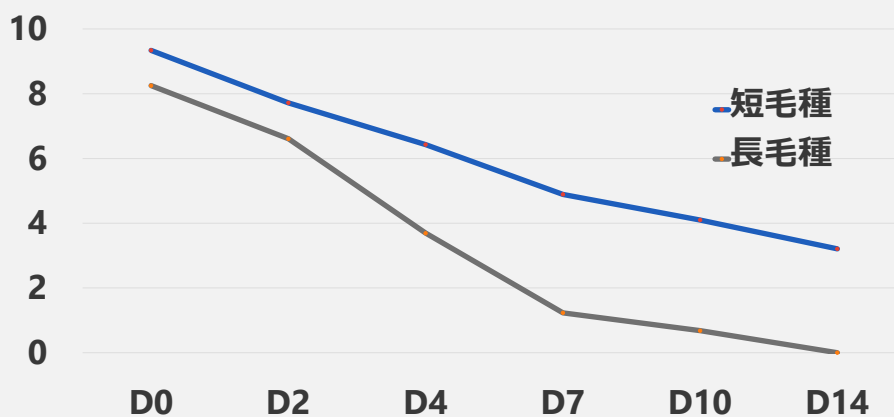
クロルヘキシジン外用



クロルヘキシジンワイプ



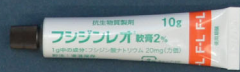2%クロルヘキシジンムースの殺菌効果



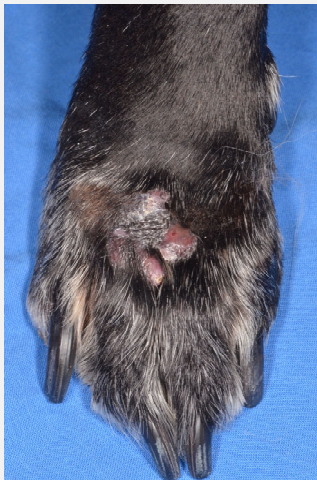
Chi-Yen W., Parsioda R., Mitchell M., et al. Vet Dermatol 2023 Online ahead of print.

フシジン酸

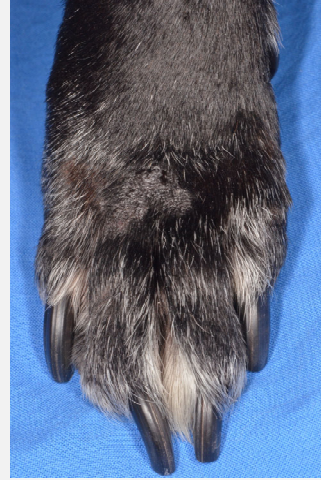
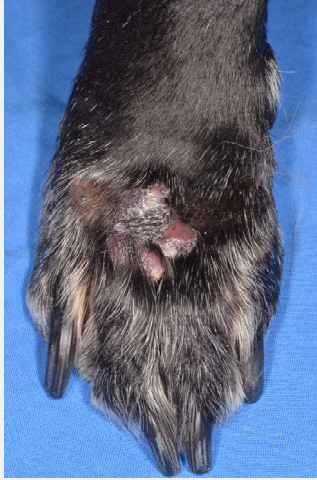
- ✓ステロイド骨格有する
- ✓蛋白合成阻害
- ✓MRSAへの抗菌活性



フシジン酸1日2回4週間



フシジン酸1日2回4週間



フシジン酸耐性

27%

Lim YJ, Hyun JE, Hwang CY. Vet Dermatol. 2020; 31: 267-e62.



