

～5分間でバージョンアップ～
犬アトピー性皮膚炎の実践的治療

村山信雄 DVM, PhD, Dip AiCVD

犬と猫の皮膚科

公益財団法人 日本小動物医療センター

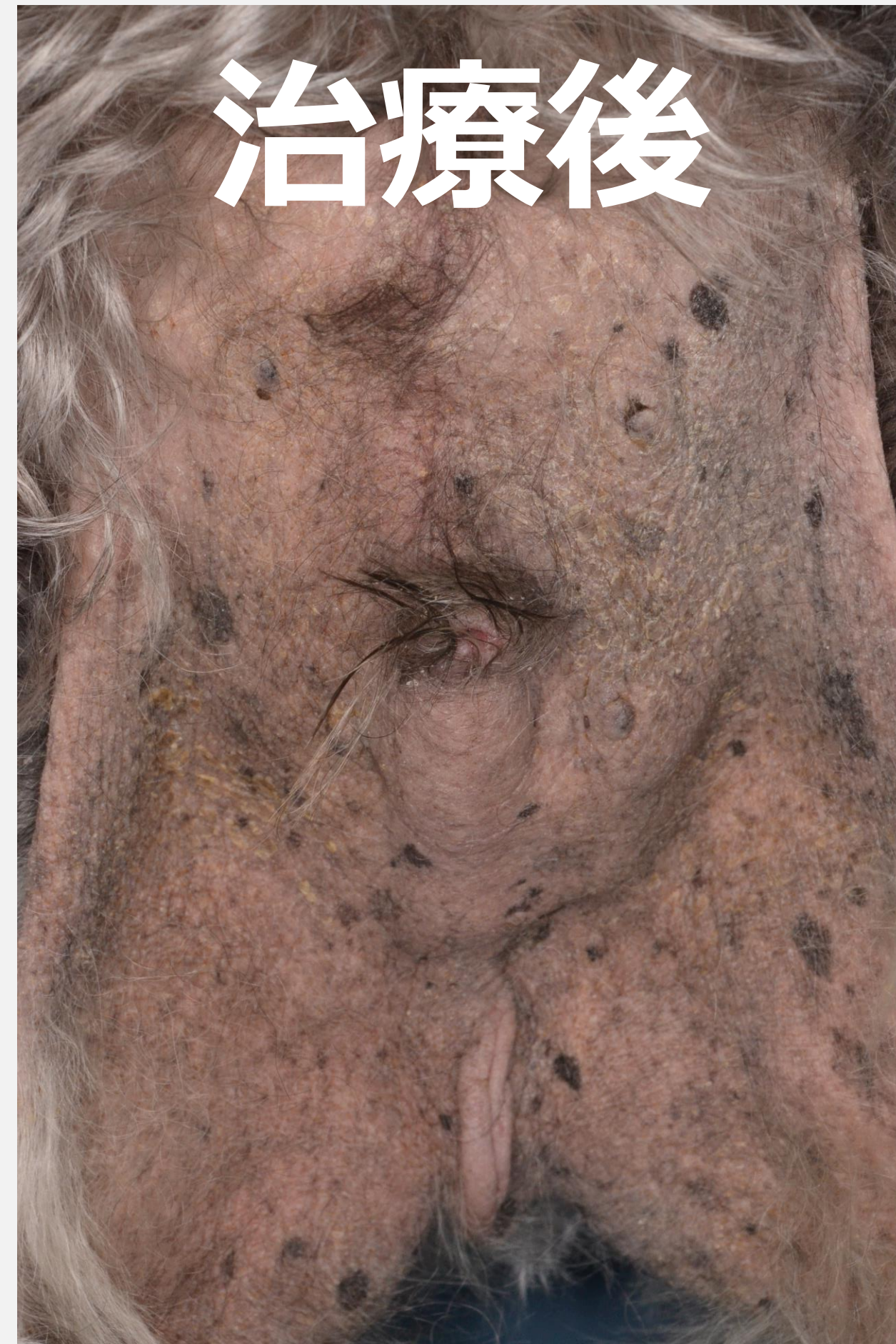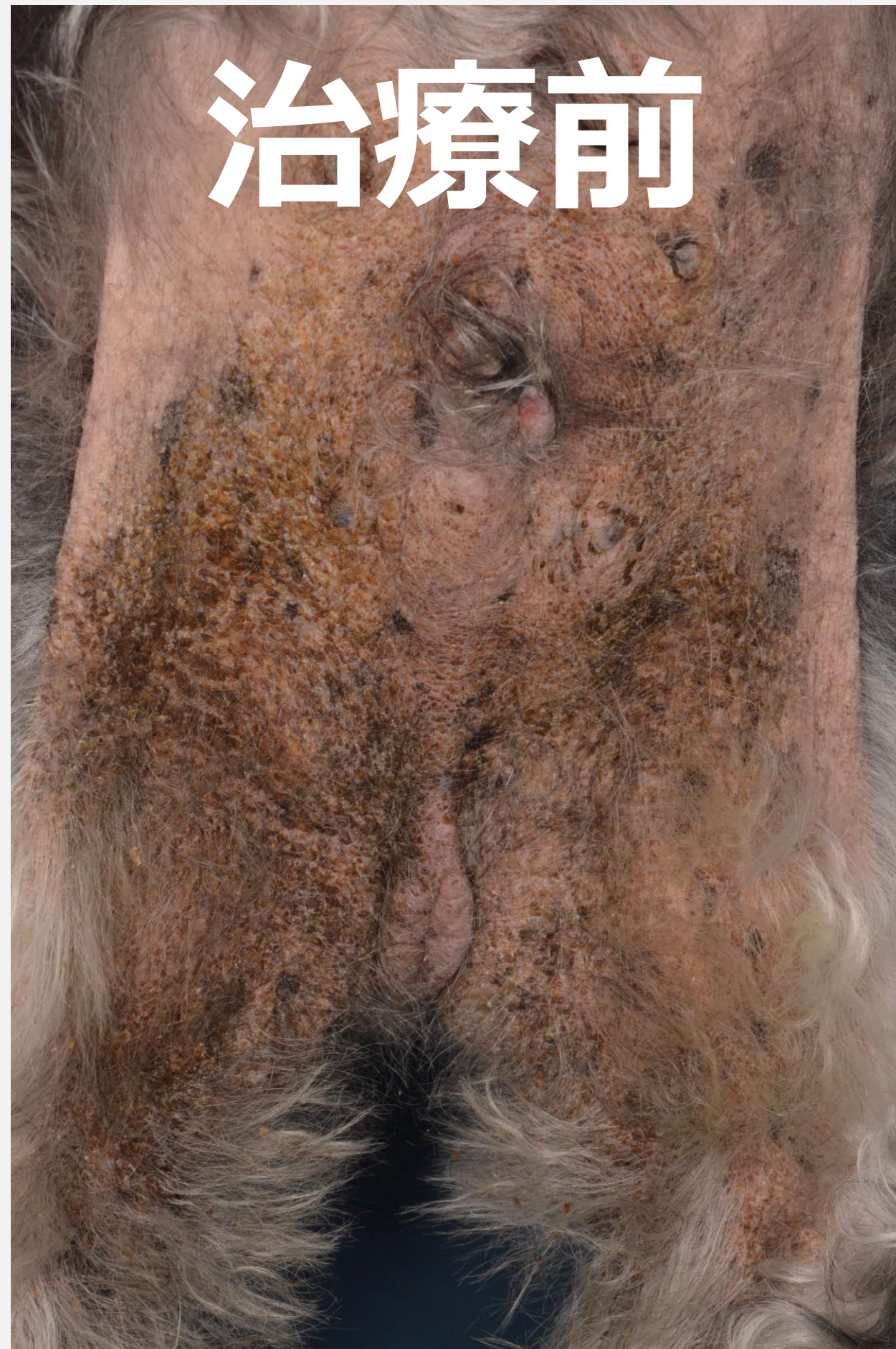
ステロイド外用薬を使ってみよう

村山信雄 DVM, PhD, Dip AiCVD

犬と猫の皮膚科

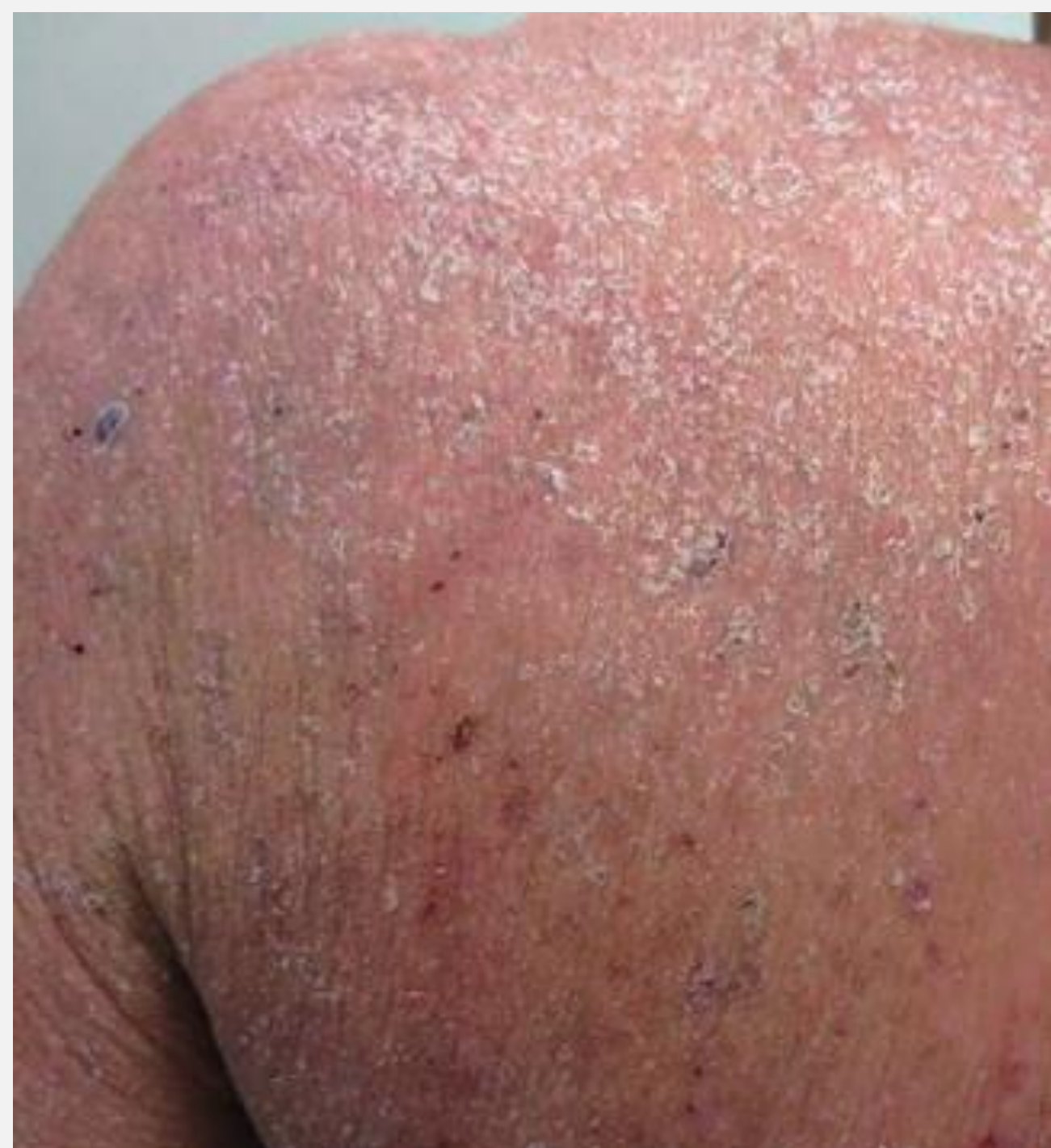公益財団法人 日本小動物医療センター

高力価のステロイドが有効



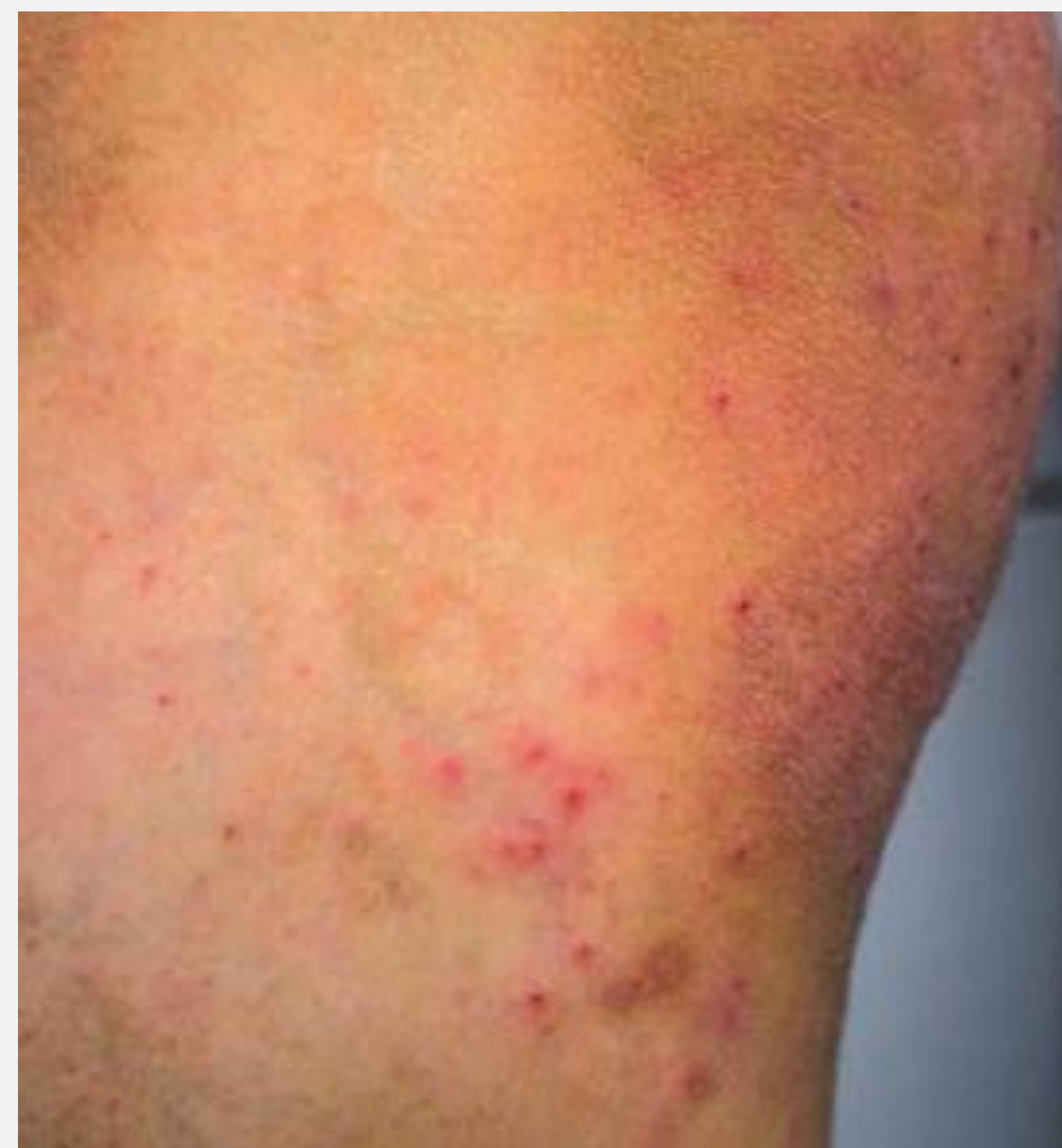人のアトピー性皮膚炎 皮疹の重症度とステロイド外用薬

ベリーストロング



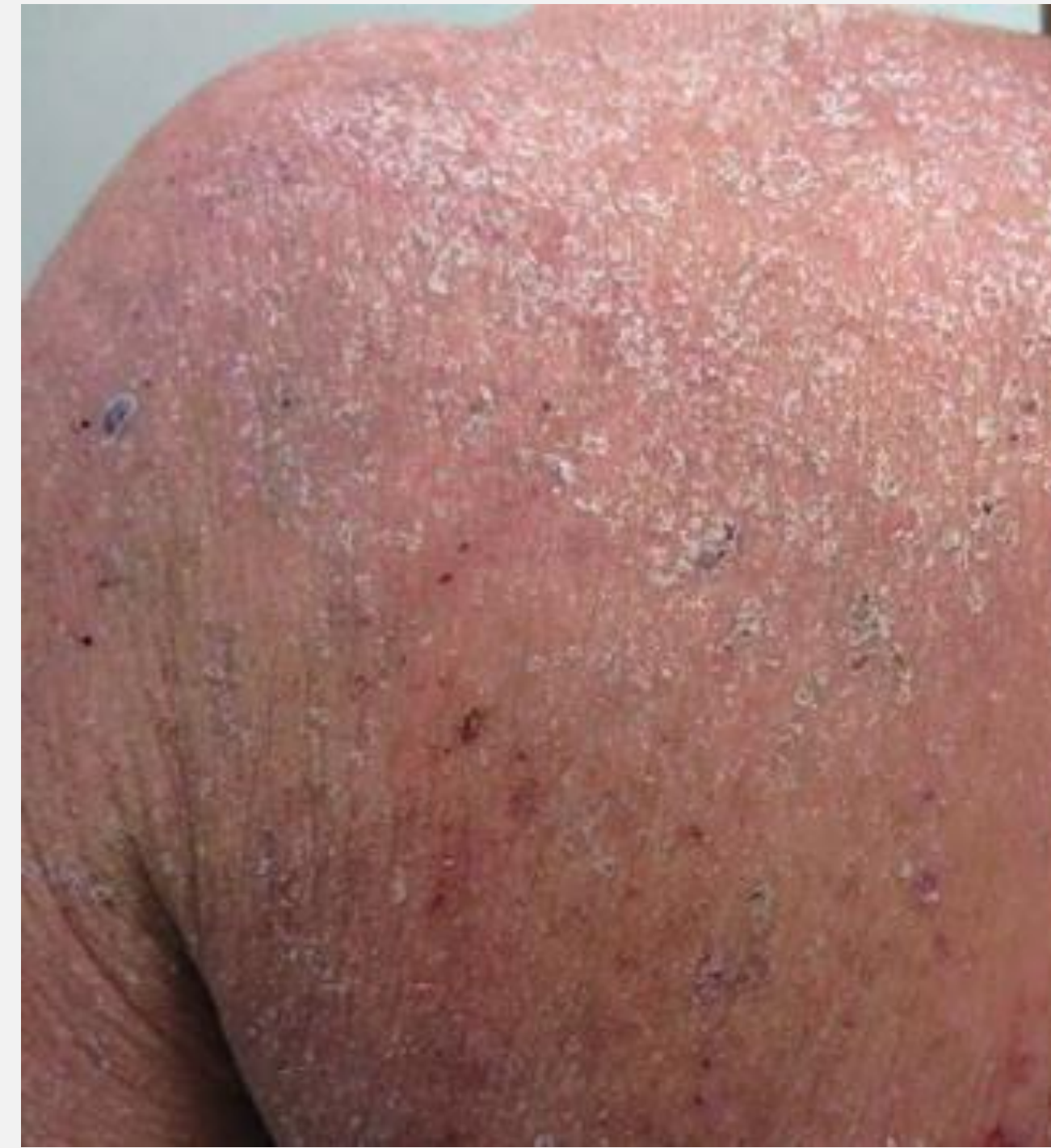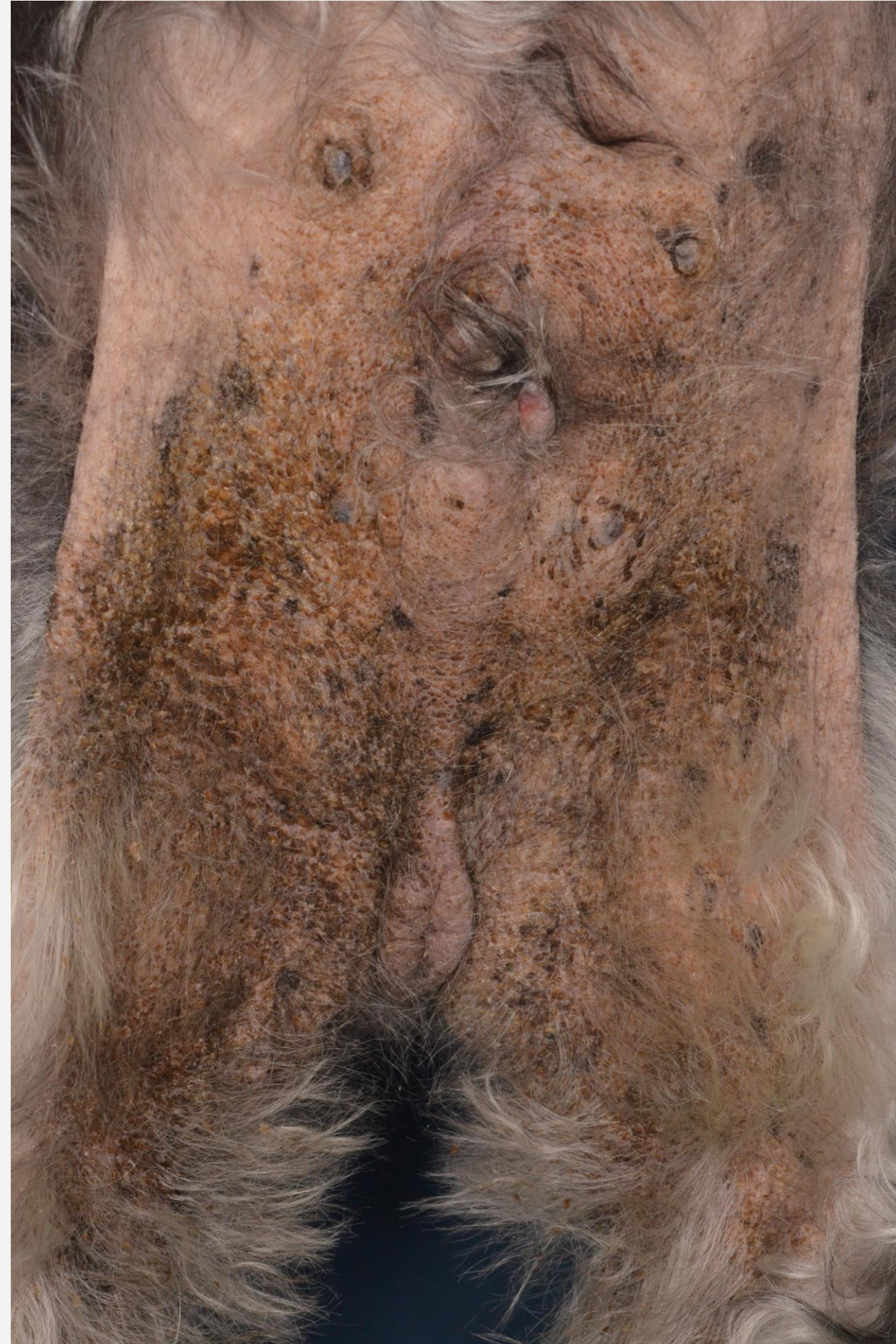
高度の腫脹/浮腫/浸潤ないし苔癬化を伴う紅斑，丘疹の多発，高度の鱗屑，痂皮の付着，小水疱，びらん，多数の搔破痕，痒疹結節などを主体とする

ストロング



中等度までの紅斑，鱗屑，少数の丘疹，搔破痕などを主体とする

腹部の紅斑と苔癬化



高度の腫脹/浮腫/浸潤ないし苔癬化を伴う紅斑，丘疹の多発，高度の鱗屑，痂皮の付着，小水疱，びらん，多数の搔破痕，痒疹結節などを主体とする

Very Strong

ジフルプレドナート

Strong

ベタメタゾン吉草酸エステル

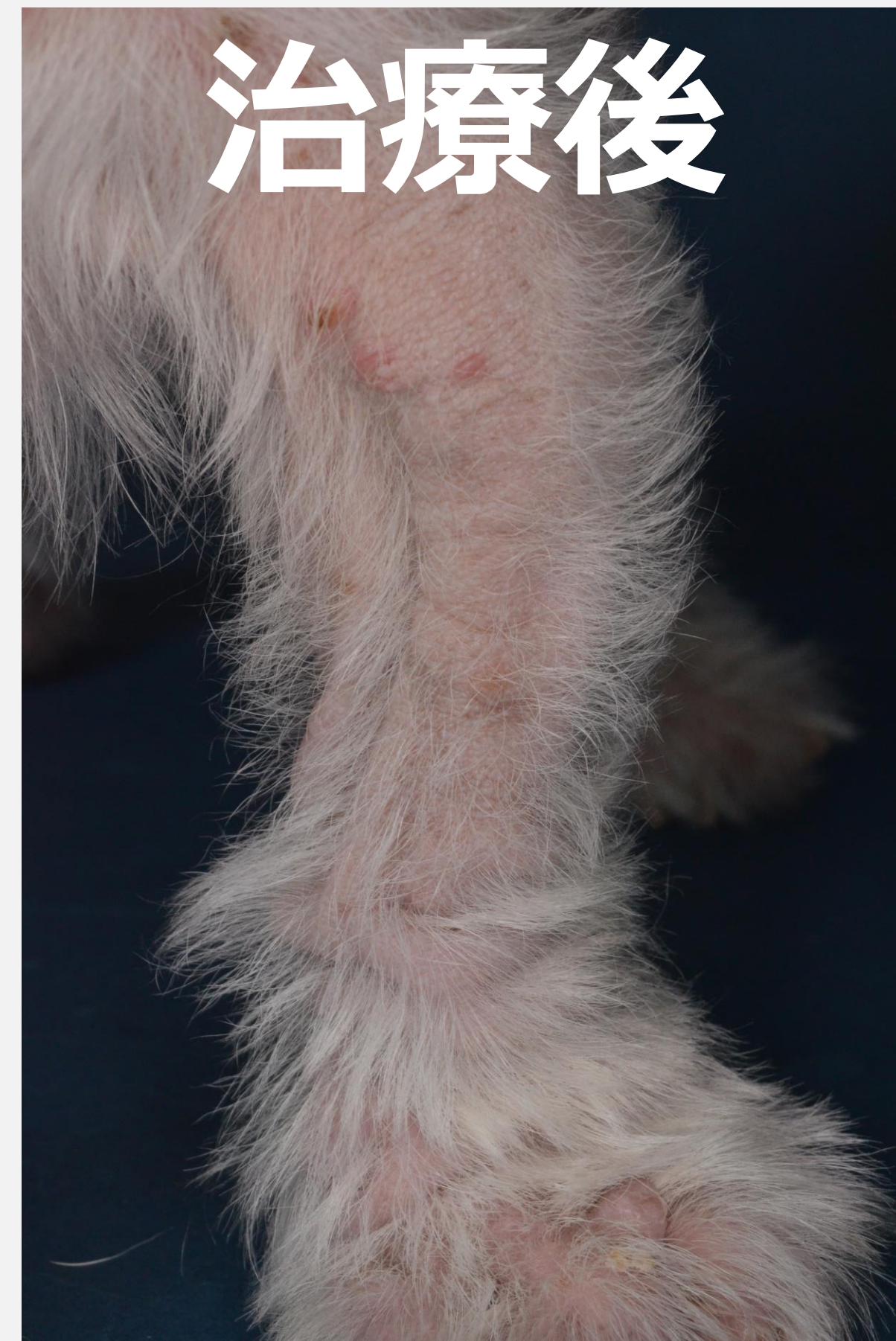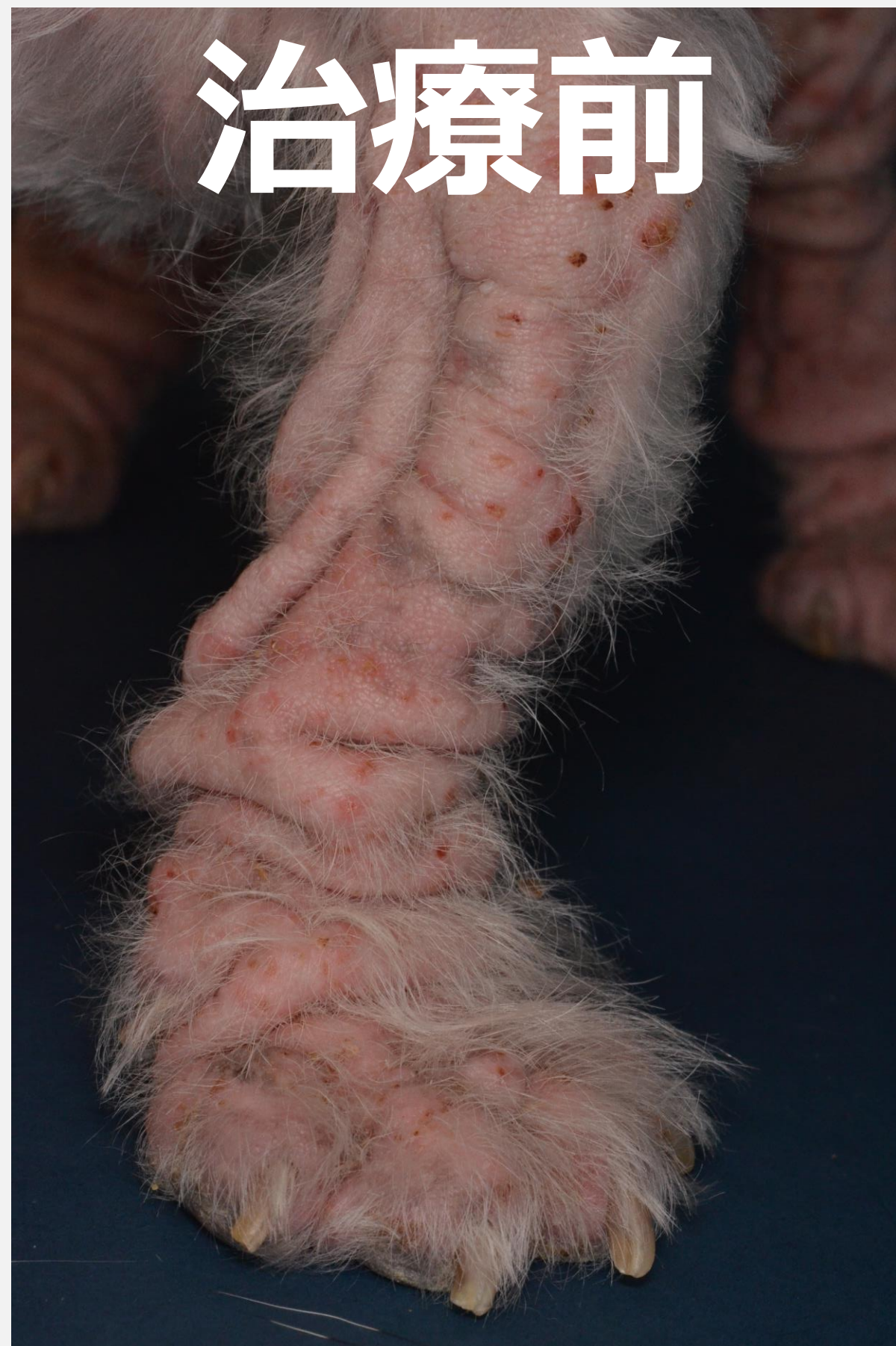Mild

トリアムシノロンアセトニド

Weak

プレドニゾン

ジフルプレドナート塗布



塗布するタイミング

- ✓ 散歩の前
- ✓ 食事の前
- ✓ 睡眠直後

ステロイド外用薬の使い方

- ✓ 局所の構造変化修正
- ✓ 高力価のステロイド
- ✓ 塗布するタイミング

