

～5分間でバージョンアップ～
犬アトピー性皮膚炎の実践的治療

村山信雄 DVM, PhD, Dip AiCVD

犬と猫の皮膚科

公益財団法人 日本小動物医療センター

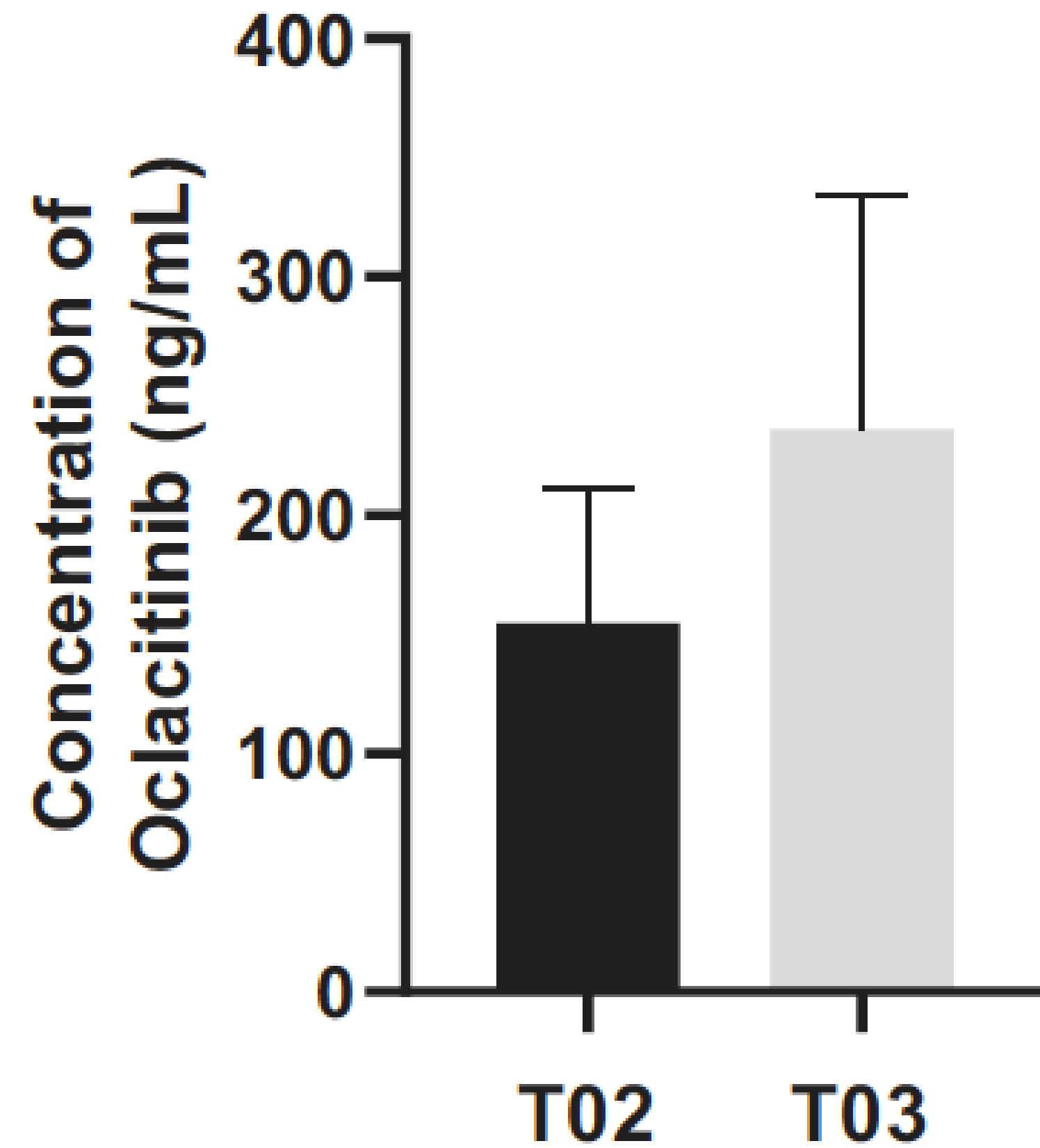
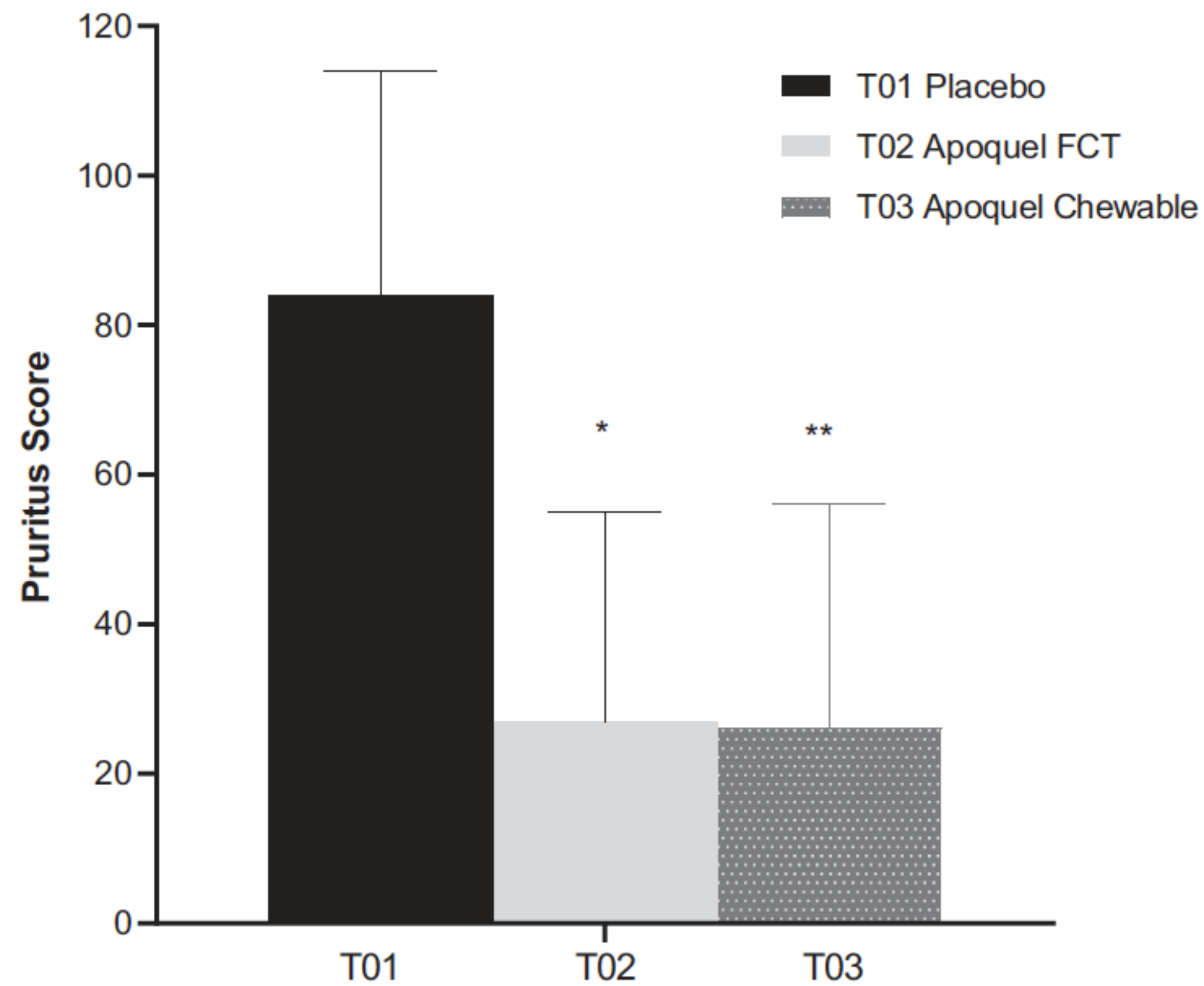
治療を始めたけれども
オクラシチニブが効かない

村山信雄 DVM, PhD, Dip AiCVD

犬と猫の皮膚科

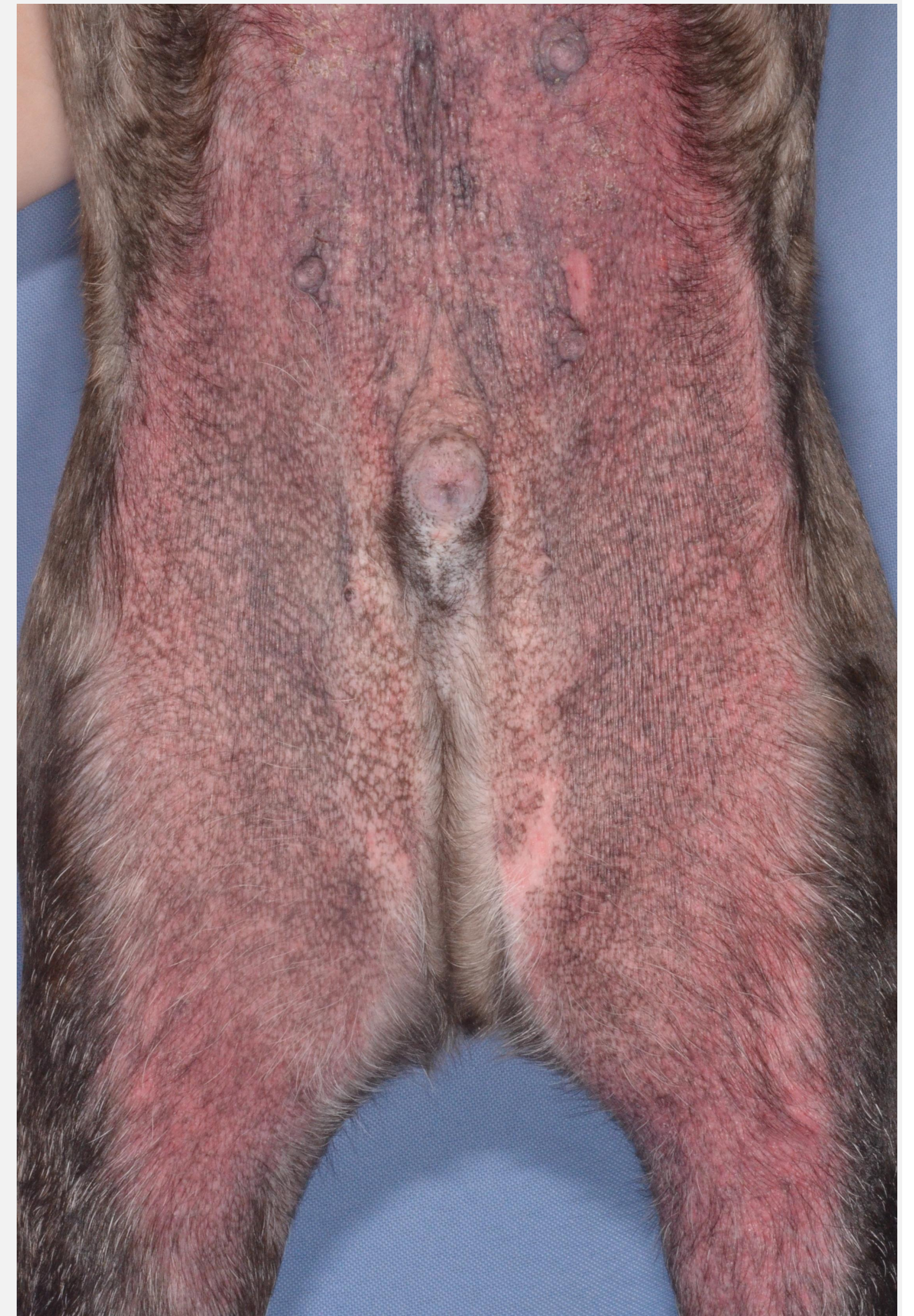公益財団法人 日本小動物医療センター

オクラシチニブは速攻性ある効果的な痒み止め



慢性&重症例

- ✓ 色素沈着
- ✓ 苔癬化



構造や機能も修正

- ✓ ステロイド
- ✓ シクロスポリン
- ✓ オクラシチニブ
- ✓ ロキベトマブ



広範囲に痛んでいる

シクロスポリン



構造変化の修正

✓ ケラチノサイトの抗増殖効果

✓ 結合織代謝の調節効果

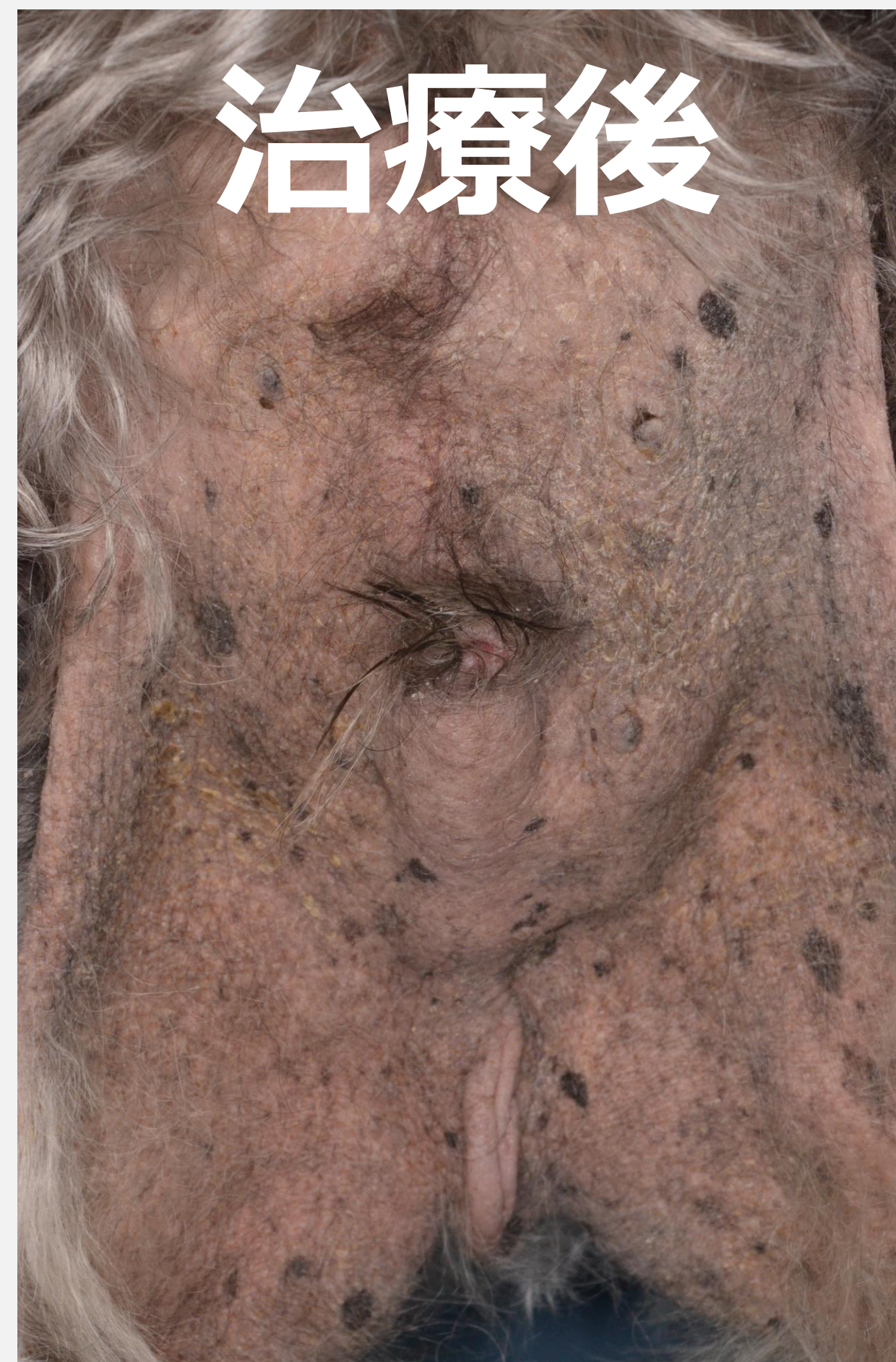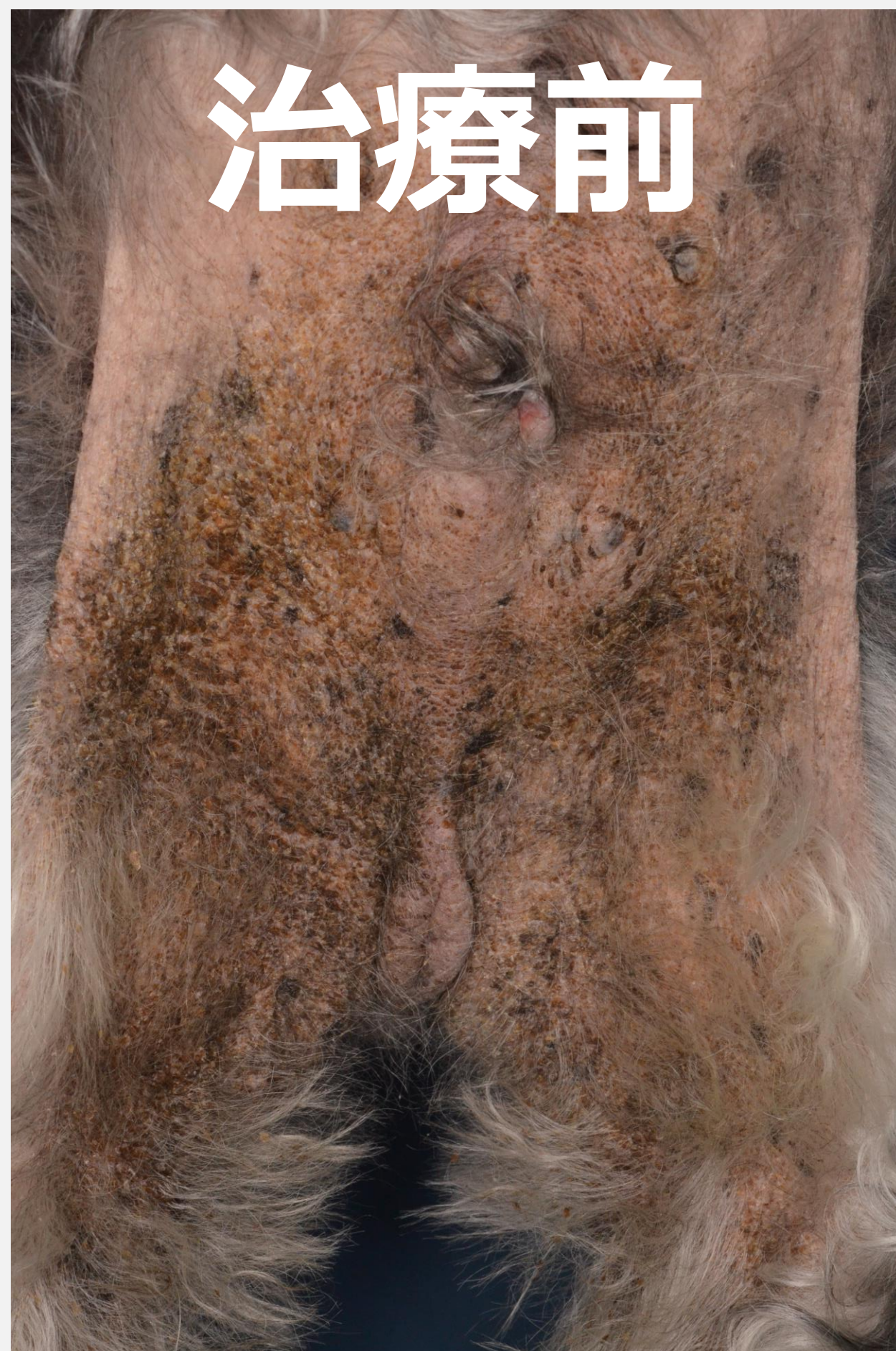
Forsythe P, Paterson S. Vet Rec. 2014; 174 Suppl 2: 13-21.

Russell G, Graveley R, Seid J, et al. Arthritis Rheum. 1992;21: 16-22.

部分的に重症

外用ステロイド

高力価のステロイドを使用



オクラシチニブが効かない

- ✓重症度に合わせた治療
- ✓全身のシクロスポリン
- ✓局所の外用ステロイド

