

～5分間でバージョンアップ～  
犬アトピー性皮膚炎の実践的治療

村山信雄 DVM, PhD, Dip AiCVD

犬と猫の皮膚科

公益財団法人 日本小動物医療センター

# 犬アトピー性皮膚炎の導入治療

村山信雄 DVM, PhD, Dip AiCVD

犬と猫の皮膚科

公益財団法人 日本小動物医療センター

# 犬アトピー性皮膚炎とは 多因性の皮膚炎

# 犬アトピー性皮膚炎の治療

- ✓ 抗原回避
- ✓ 適切なスキンケア
- ✓ 悪化因子の除去
- ✓ 痒み止め

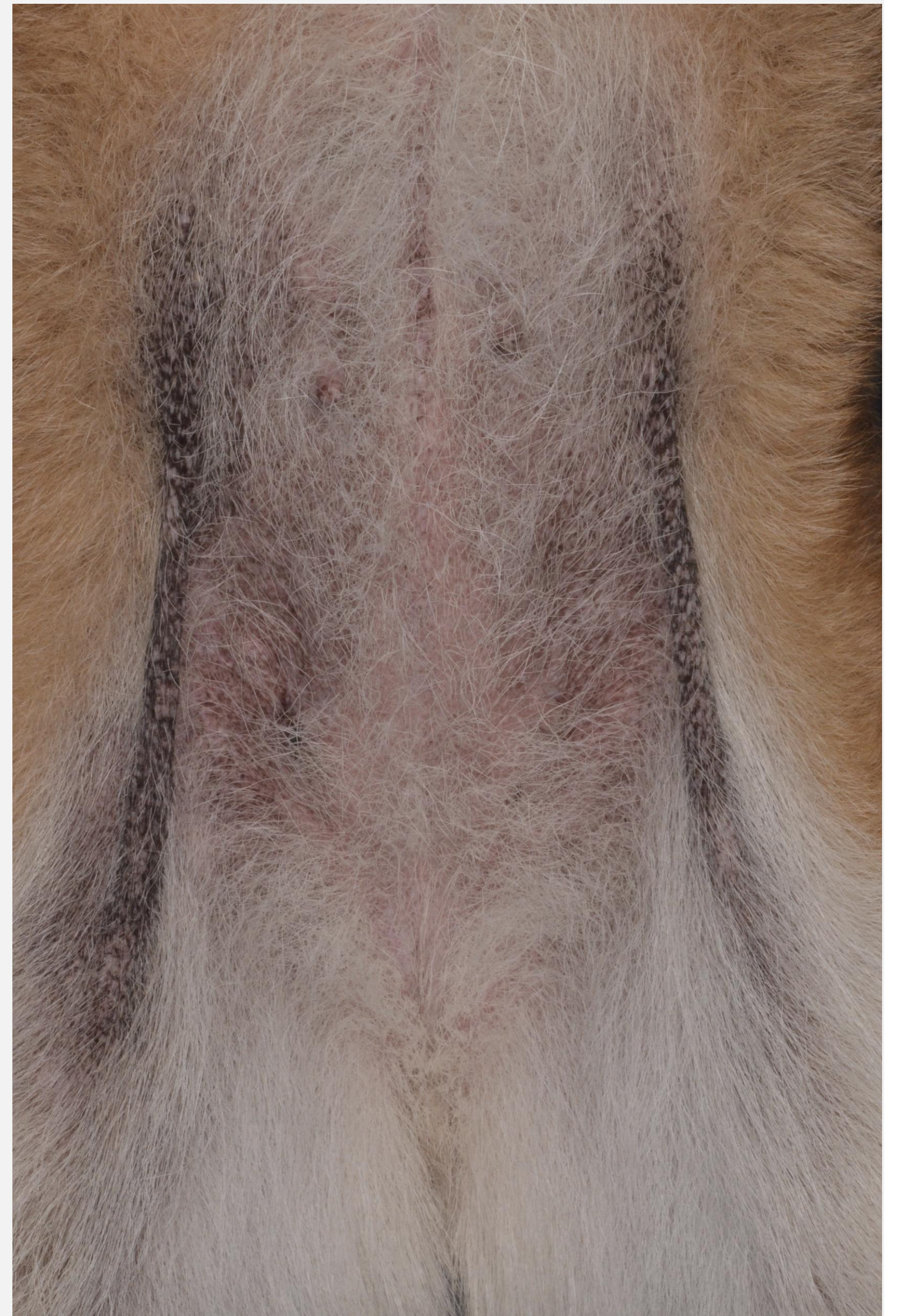**痒みを止める**

# 私達が使用する痒み止め

- ✓ プレドニゾロン
- ✓ シクロスポリン
- ✓ オクラシチニブ
- ✓ ロキベトマブ

# 急性期

- ✓ オクラシチニブ
- ✓ プレドニゾロン

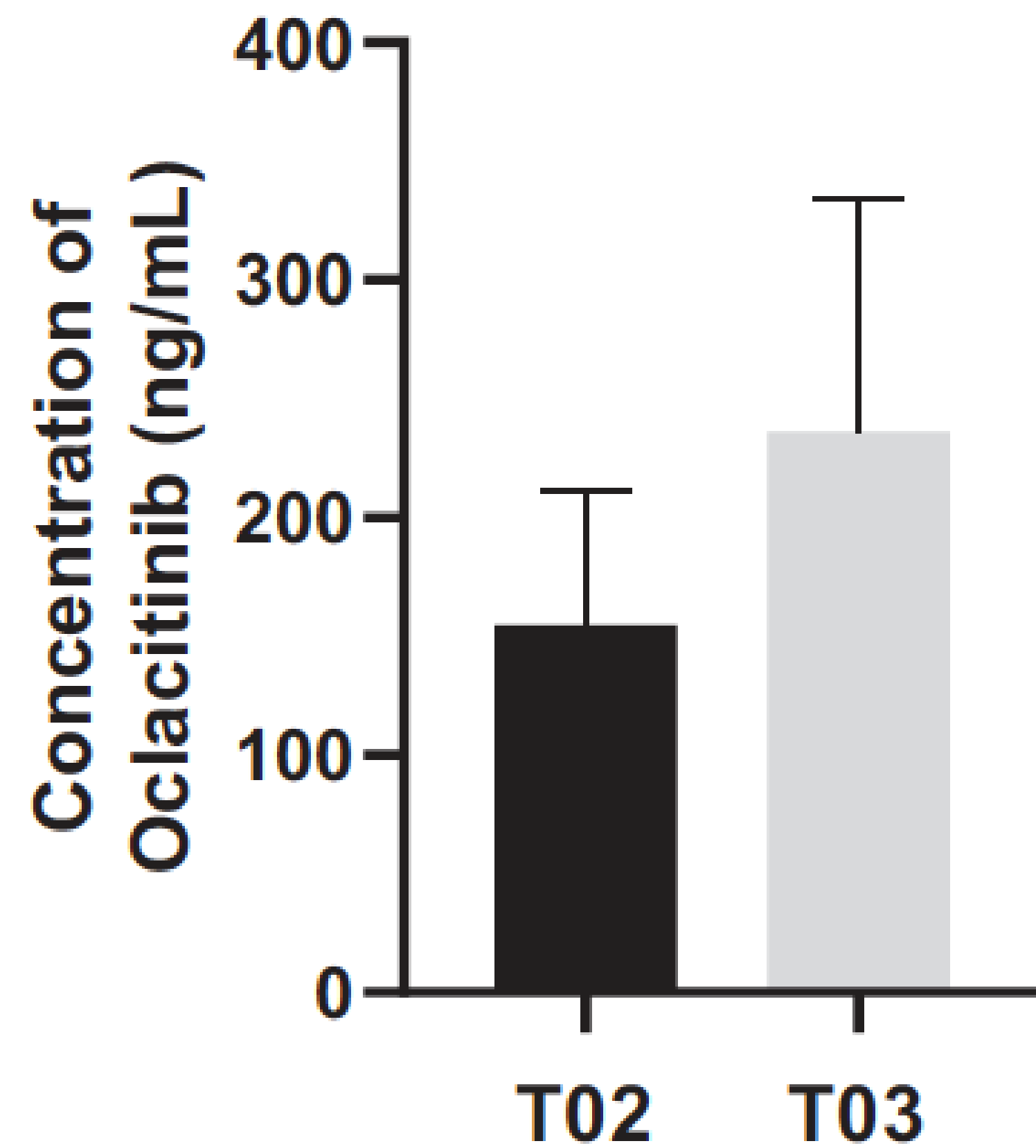
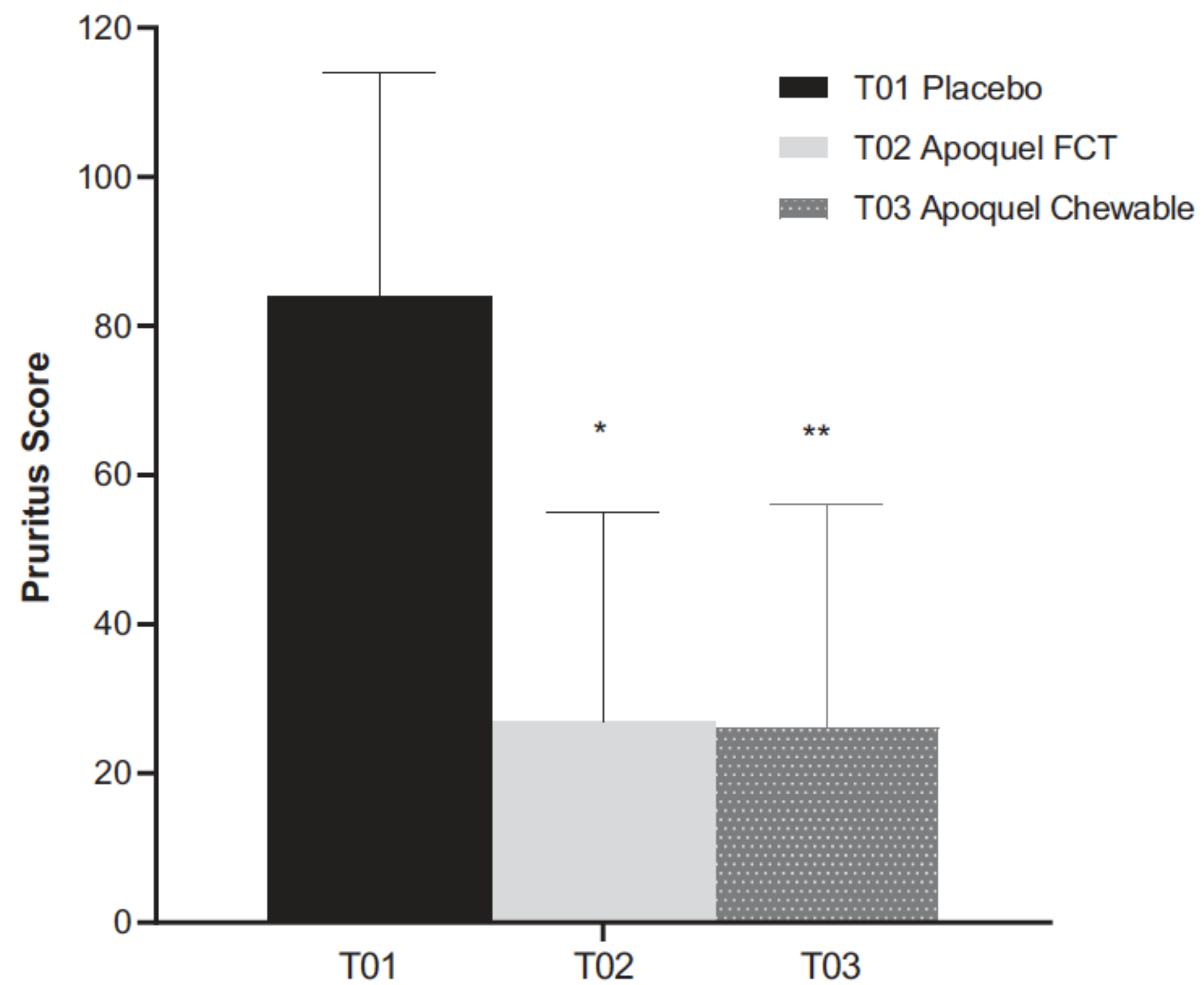


**オクラシチニブ<sup>®</sup>から治療開始**

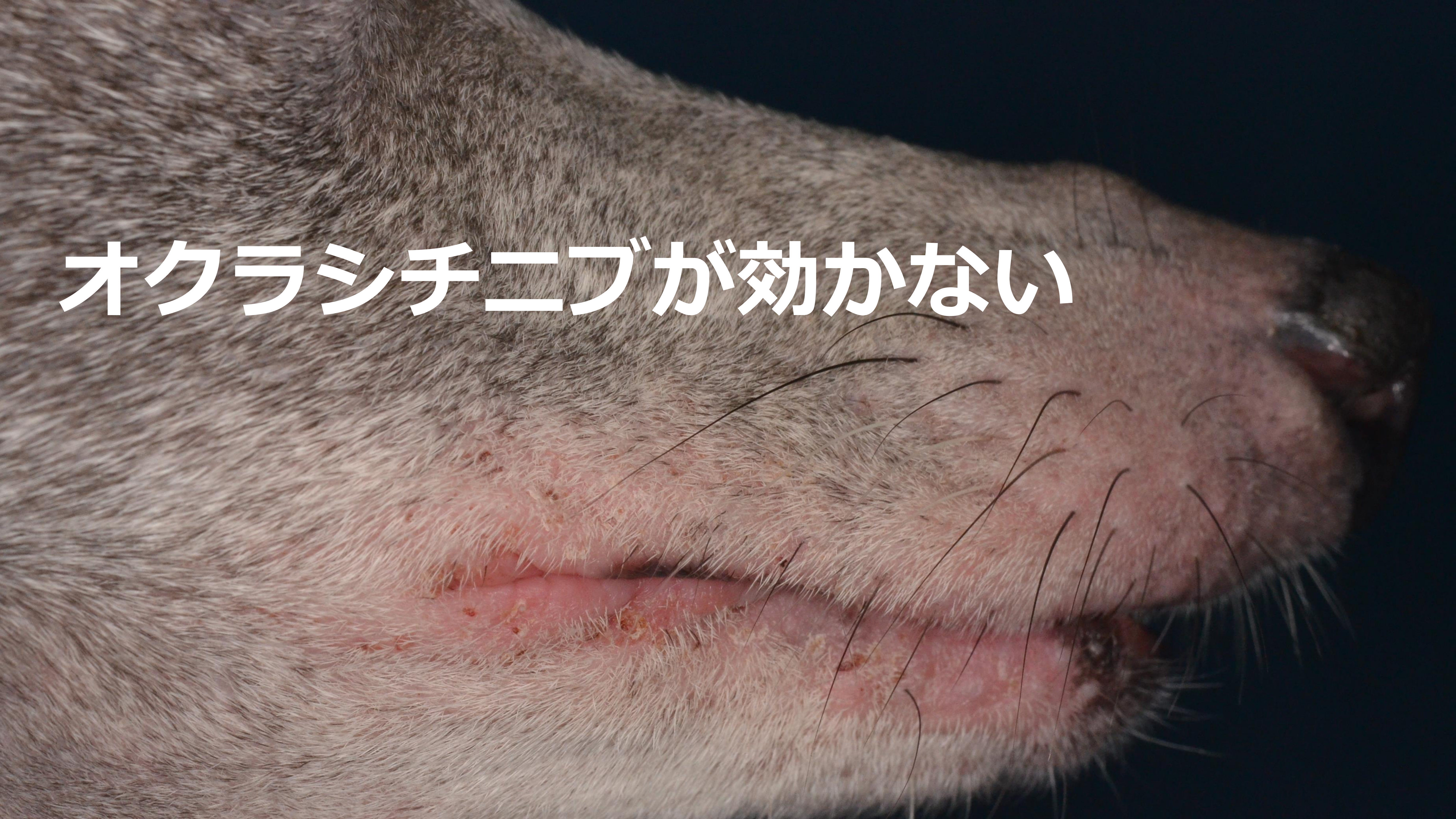**0.4 – 0.6mg/kg 1日2回**



# 3時間以内に痒み軽減



オクラシチニブが効かない



A close-up photograph of a dog's muzzle, showing a large, irregular, reddish-pink skin lesion. The lesion has a moist, ulcerated appearance with some yellowish-brown crusting. The surrounding skin is pale and has fine hairs. The dog's eye is partially visible on the right side of the frame.

**プレドニゾロン0.5 – 1mg/kg q24h**

# 紅斑&苔癬化への効果

- ✓ 炎症性サイトカイン産生抑制
- ✓ 血管透過性減少

# 犬アトピー性皮膚炎の治療の導入

- ✓ 痒み止めを使用
- ✓ 速攻性ある薬剤
- ✓ 症状で薬剤選択

