

～5分間でバージョンアップ～
犬アトピー性皮膚炎の実践的治療

村山信雄 DVM, PhD, Dip AiCVD

犬と猫の皮膚科

公益財団法人 日本小動物医療センター

犬アトピー性皮膚炎とは？

村山信雄 DVM, PhD, Dip AiCVD

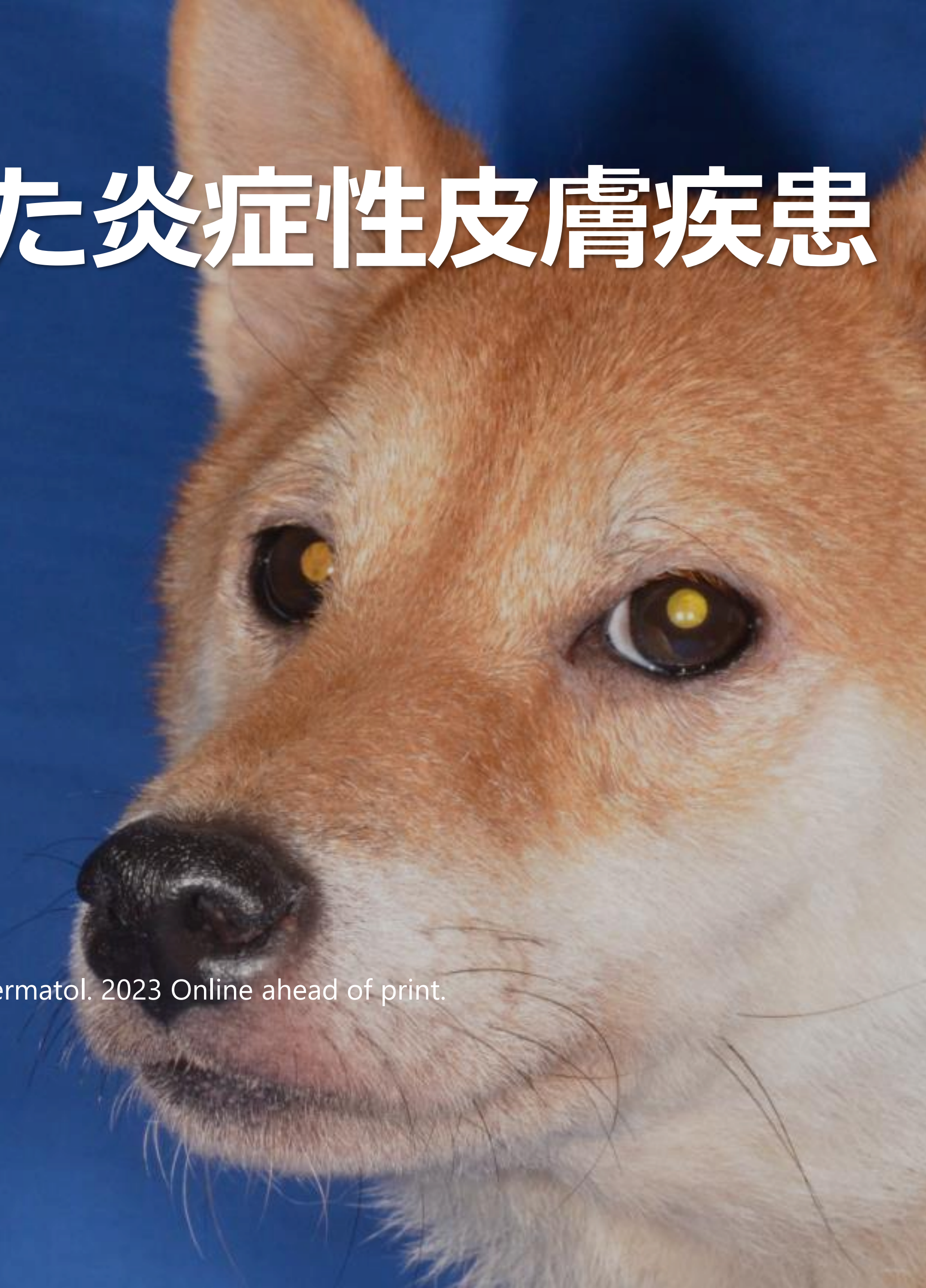犬と猫の皮膚科

公益財団法人 日本小動物医療センター

痒みを伴うT細胞が関与した炎症性皮膚疾患

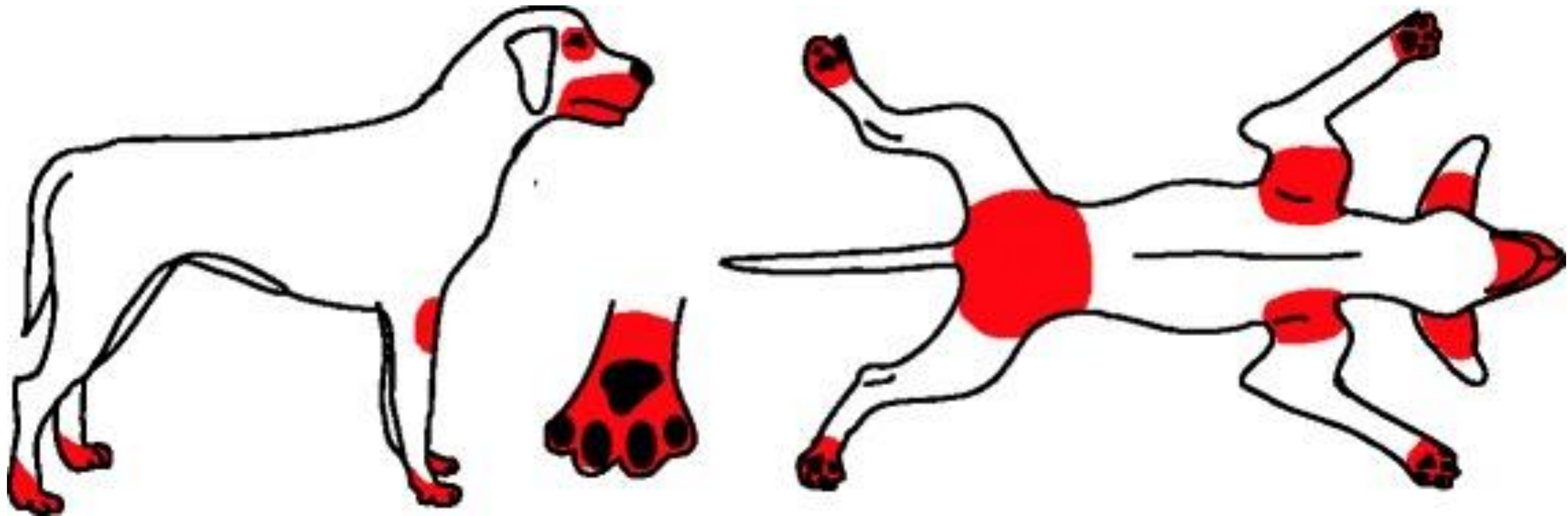
- ✓ 皮膚バリア機能異常
- ✓ アレルゲン感作
- ✓ 微生物の不均衡

Hensel P, Saridomichelakis M, Eisenschenk M, Tamamoto-Mochizuki C. et al. Vet Dermatol. 2023 Online ahead of print.



犬アトピー性皮膚炎とは 多因性の皮膚炎

犬アトピー性皮膚炎の皮疹分布



犬の皮膚病の痒み

- ✓痒みに先行して症状がみられる
- ✓痒みが先行して症状がみられる

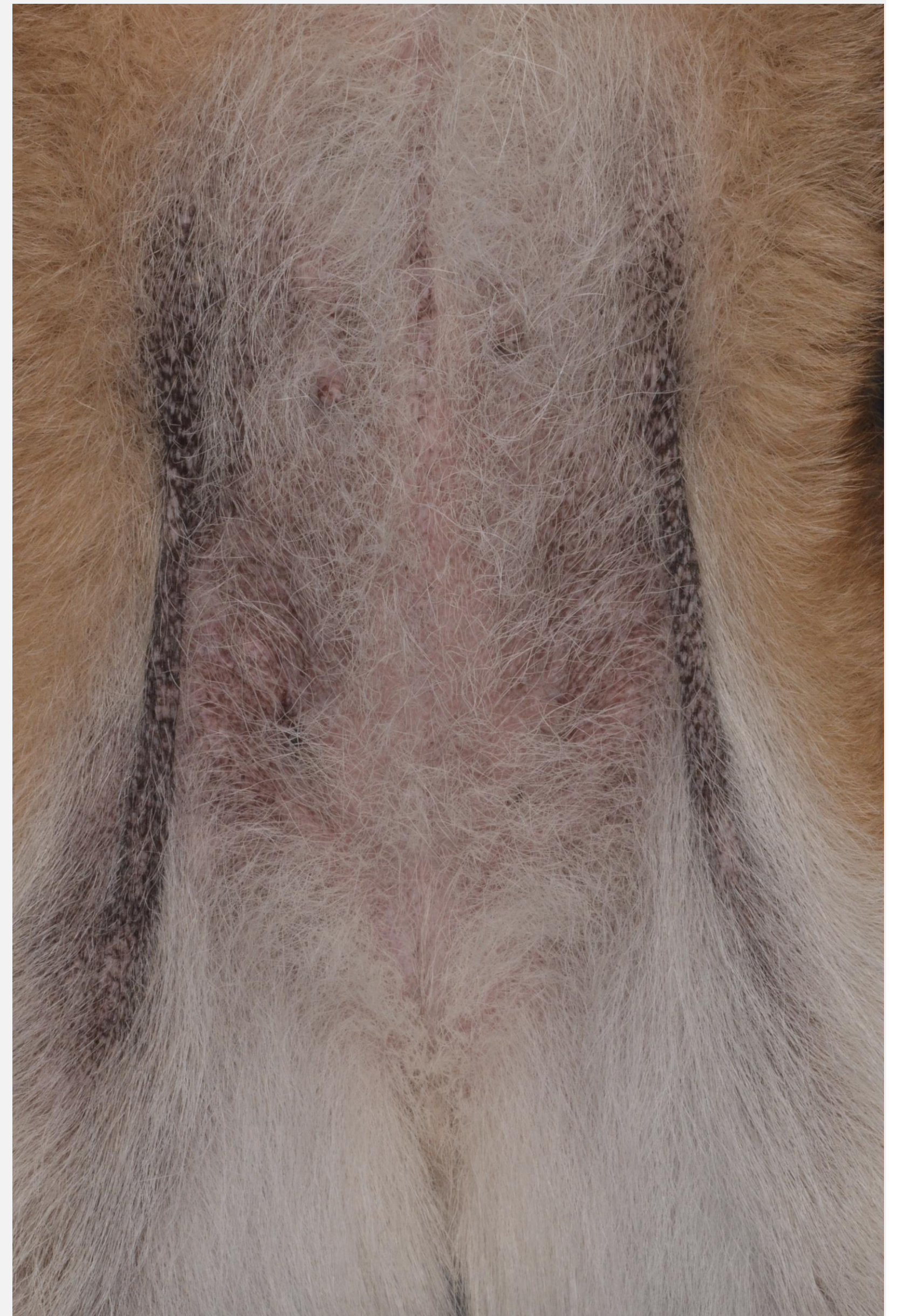犬アトピー性皮膚炎の痒み

- ✓痒みに先行して症状がみられる
- ✓痒みが先行して症状がみられる

急性期

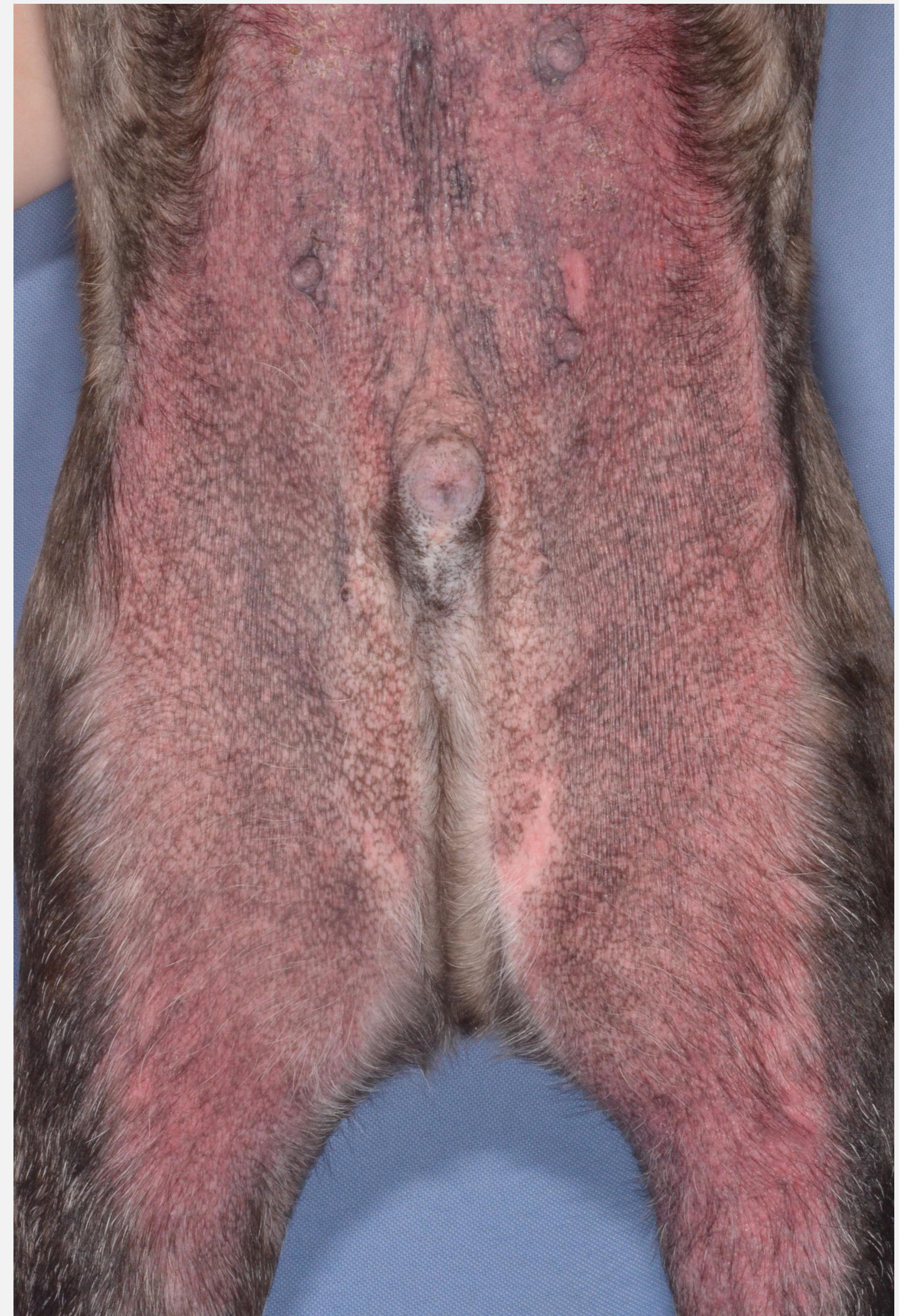✓ 脱毛

✓ 紅斑



慢性期

- ✓ 色素沈着
- ✓ 苔癬化



痒みと痛んだ皮膚の管理

犬アトピー性皮膚炎の発症年齢

1 – 3歳齢

Griffin C. E., DeBoer D. J. *Veterinary Immunology and Immunopathology* 2001; 81: 255 – 269.

犬アトピー性皮膚炎って何ですか

- ✓ 多因性の疾患
- ✓ 痒み管理優先
- ✓ 生涯治療継続

